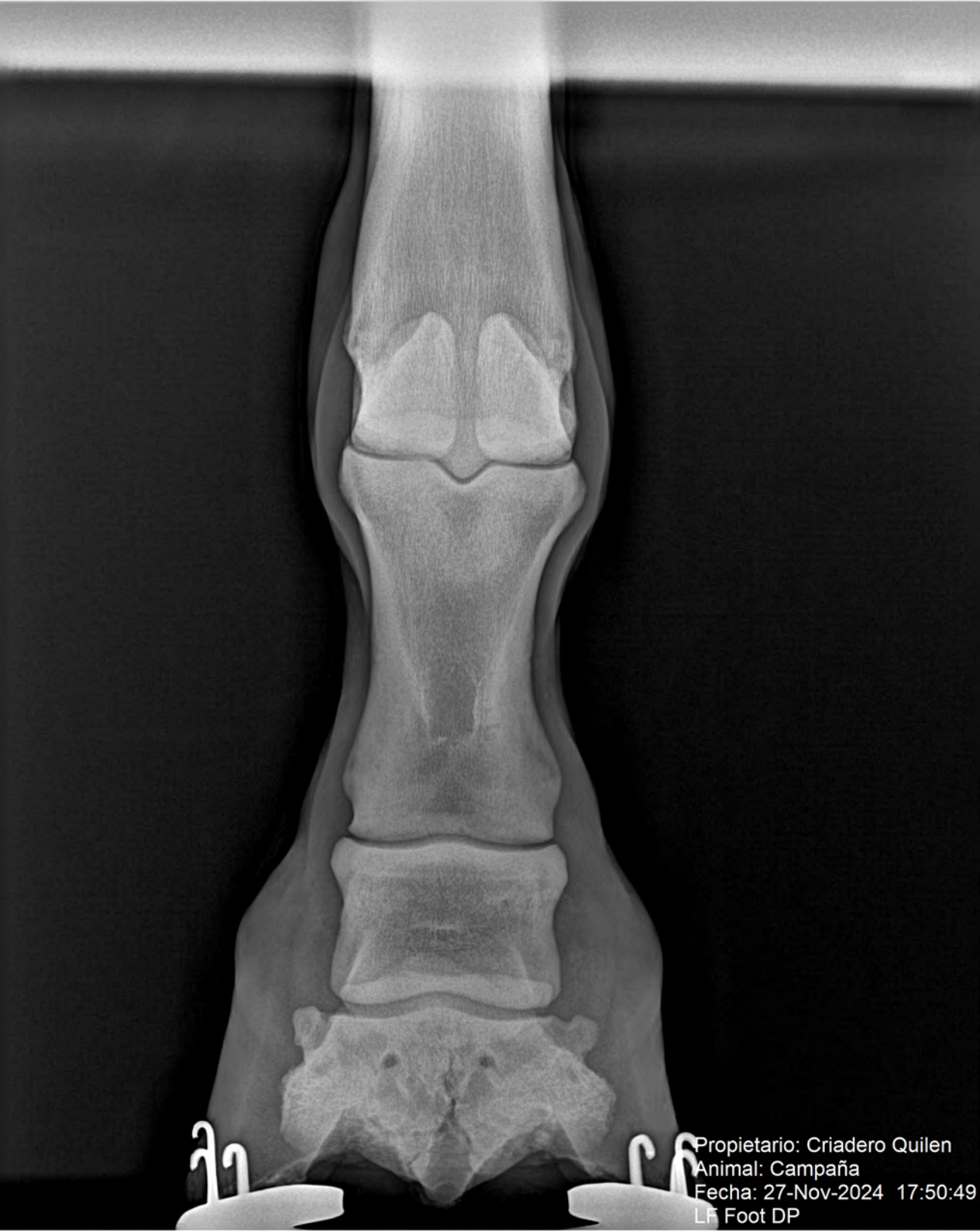
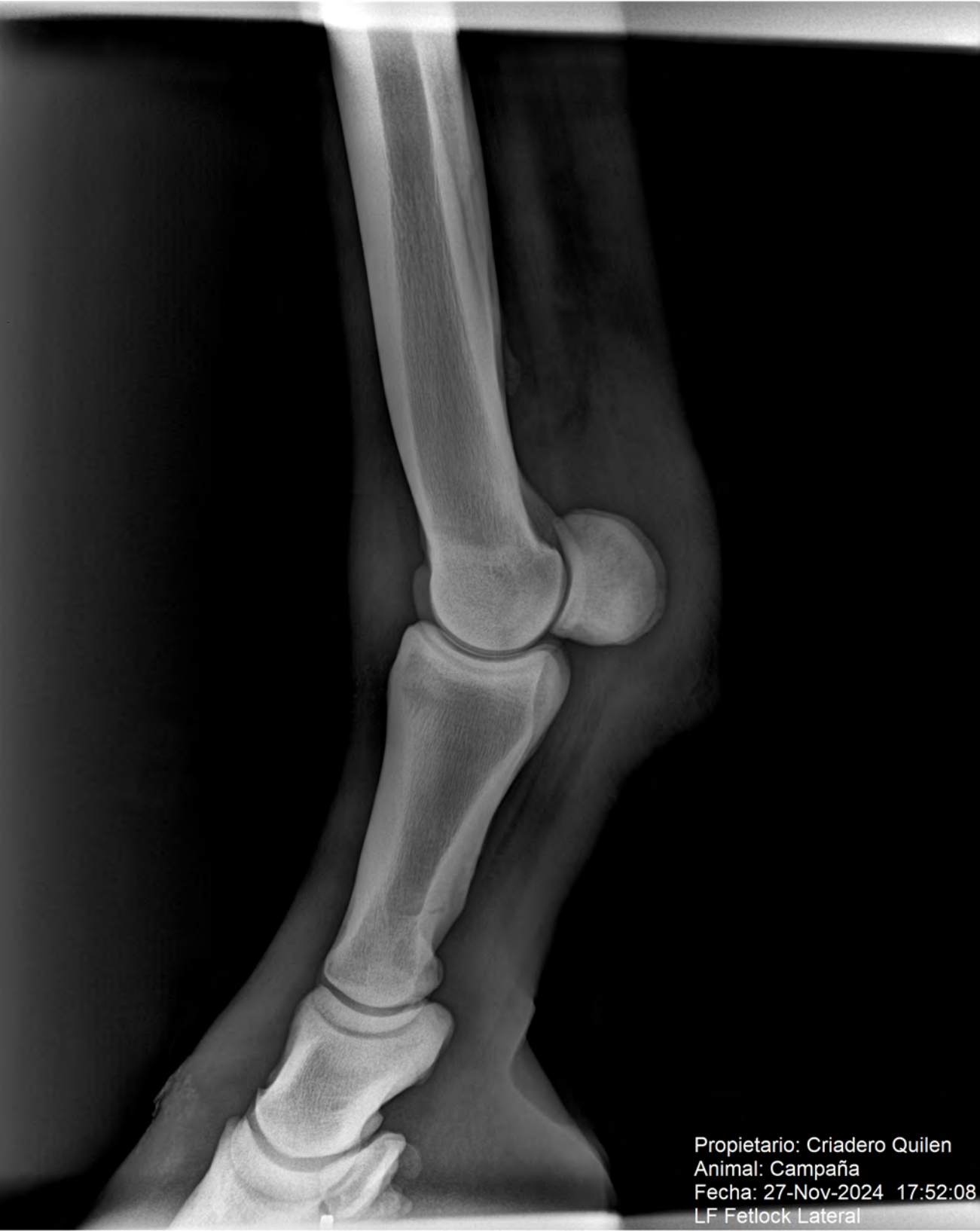
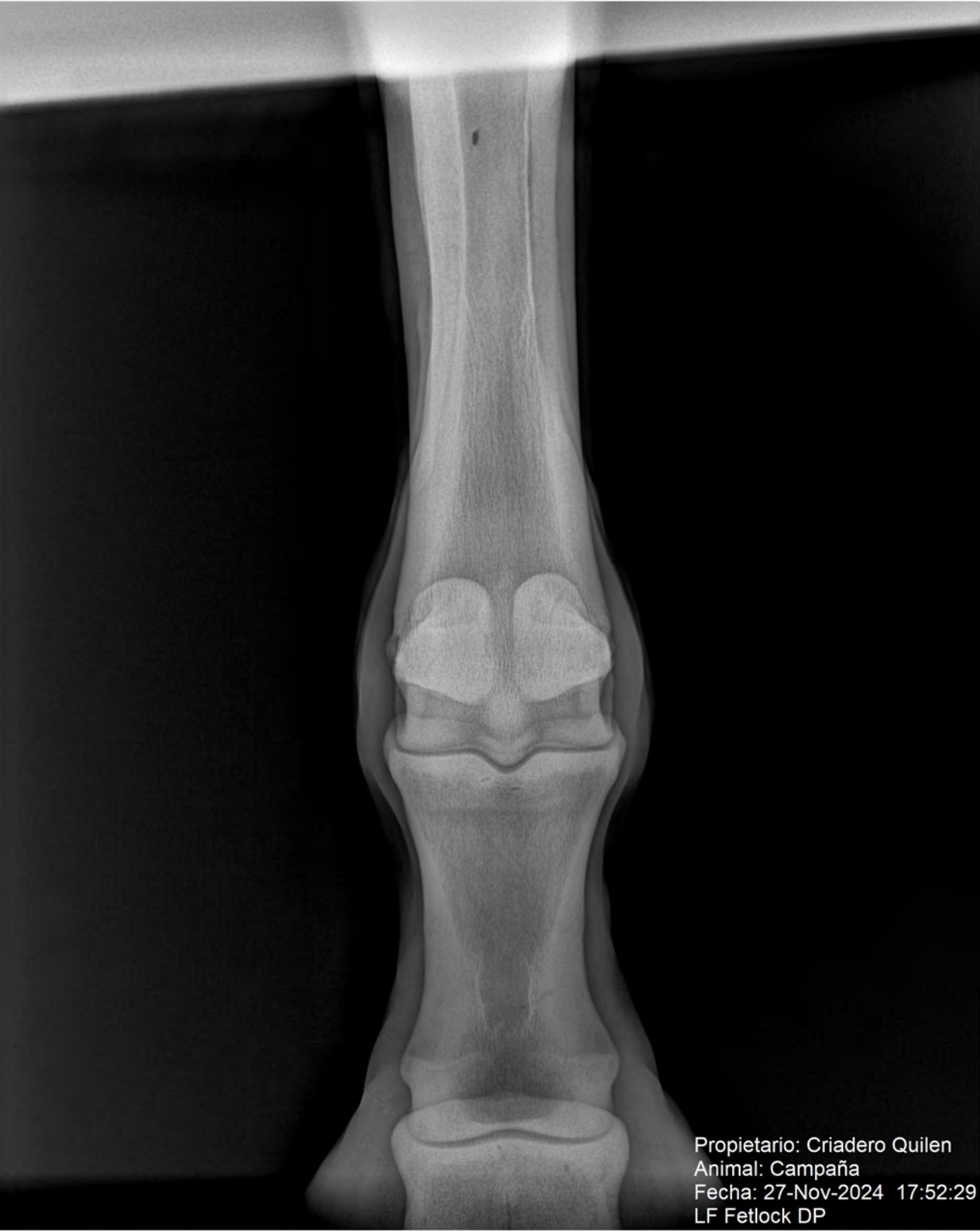

Propietario: Criadero Quilen  
Animal: Campaña  
Fecha: 27-Nov-2024 17:50:49  
LF Foot DP

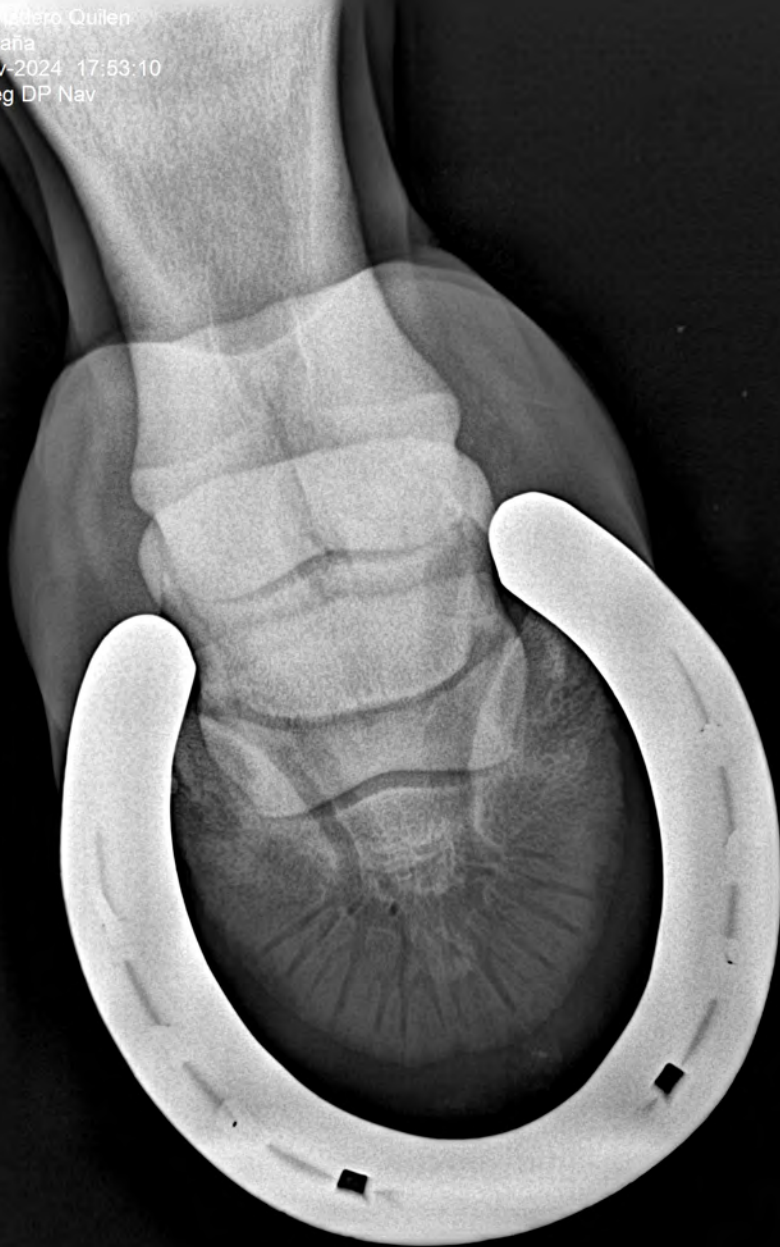

Propietario: Criadero Quilen  
Animal: Campaña  
Fecha: 27-Nov-2024 17:52:08  
LF Fetlock Lateral

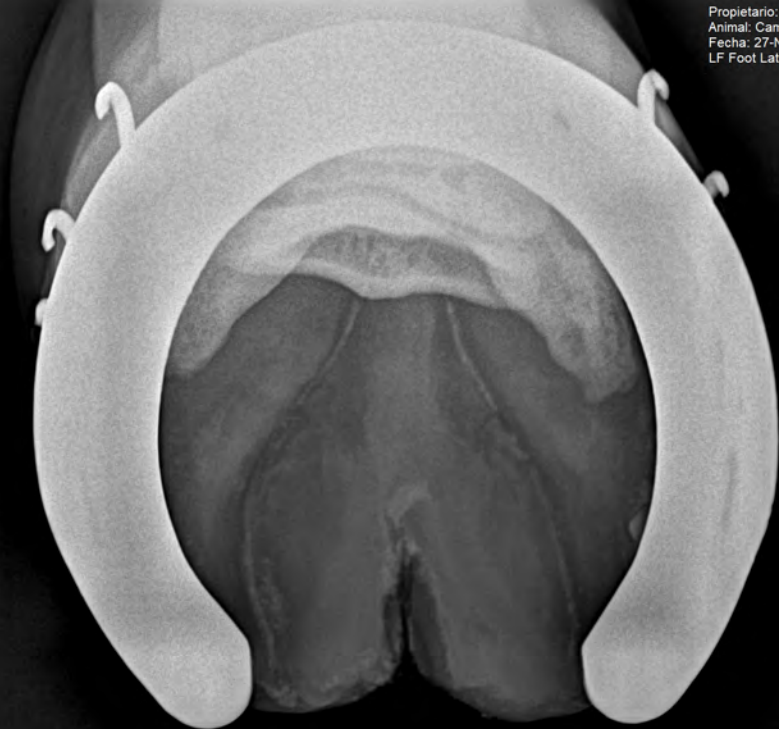

Propietario: Criadero Quilen  
Animal: Campaña  
Fecha: 27-Nov-2024 17:52:29  
LF Fetlock DP

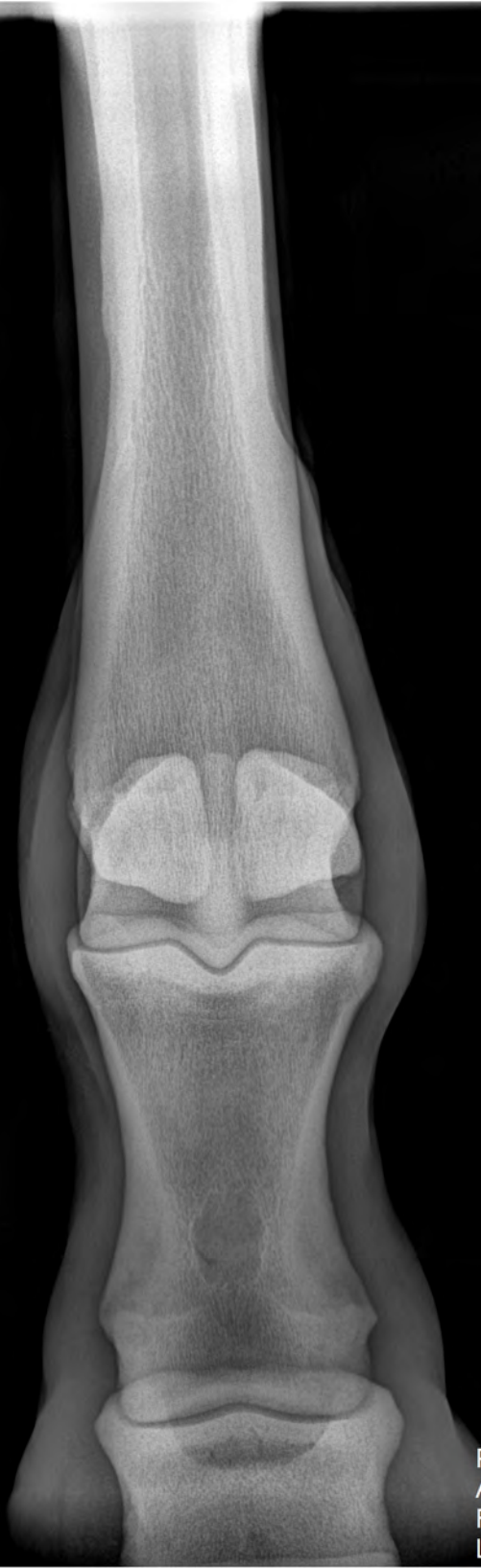Propietario: Esteban Quien  
Animal: Campaña  
Fecha: 27-Nov-2024 17:53:10  
LF Foot 60 Deg DP Nav



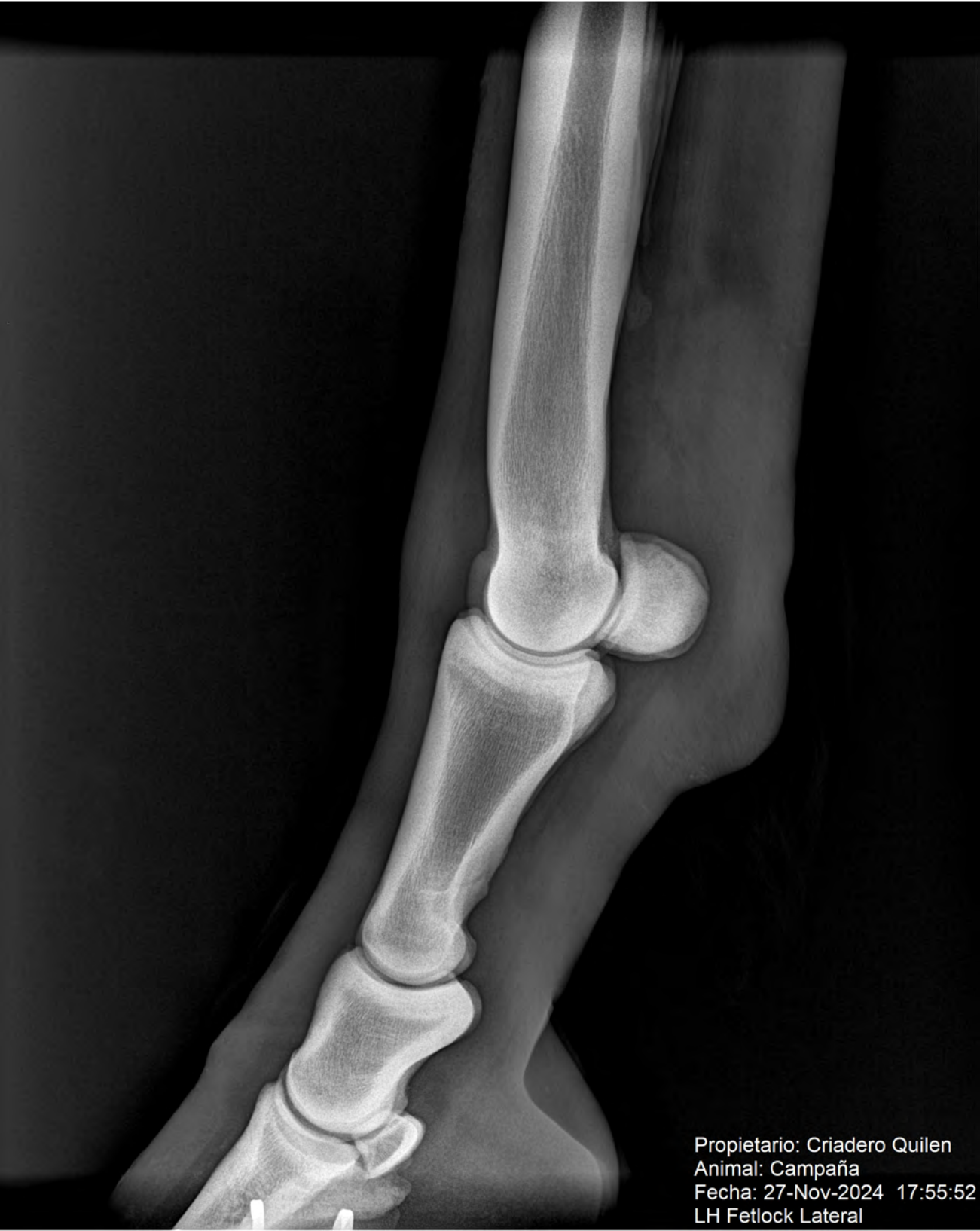Propietario: Criadero Quilen  
Animal: Campaña  
Fecha: 27-Nov-2024 17:53:37  
LF Foot Lateral



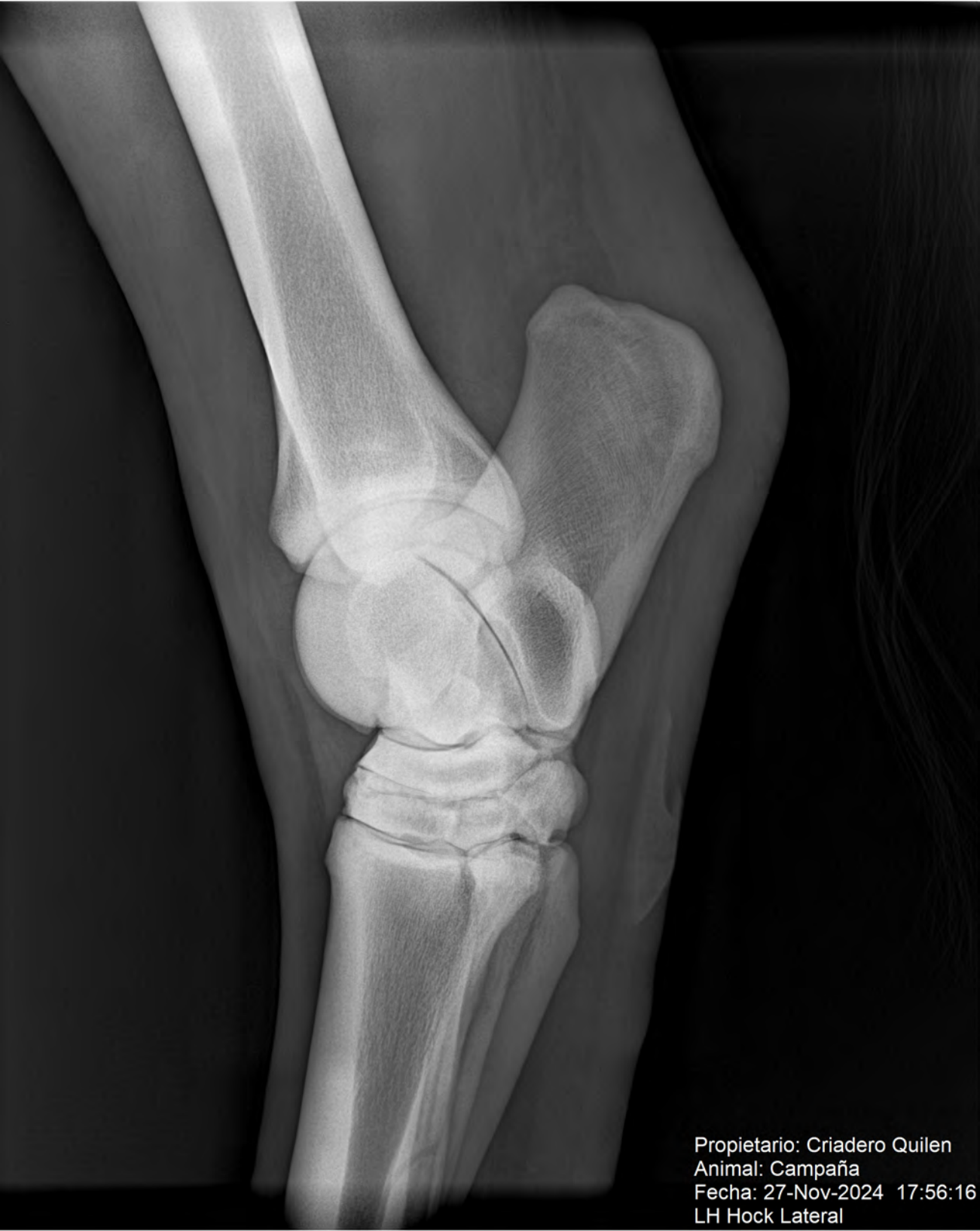



Propietario: Criadero Quilen  
Animal: Campaña  
Fecha: 27-Nov-2024 17:55:18  
LH Fetlock DP

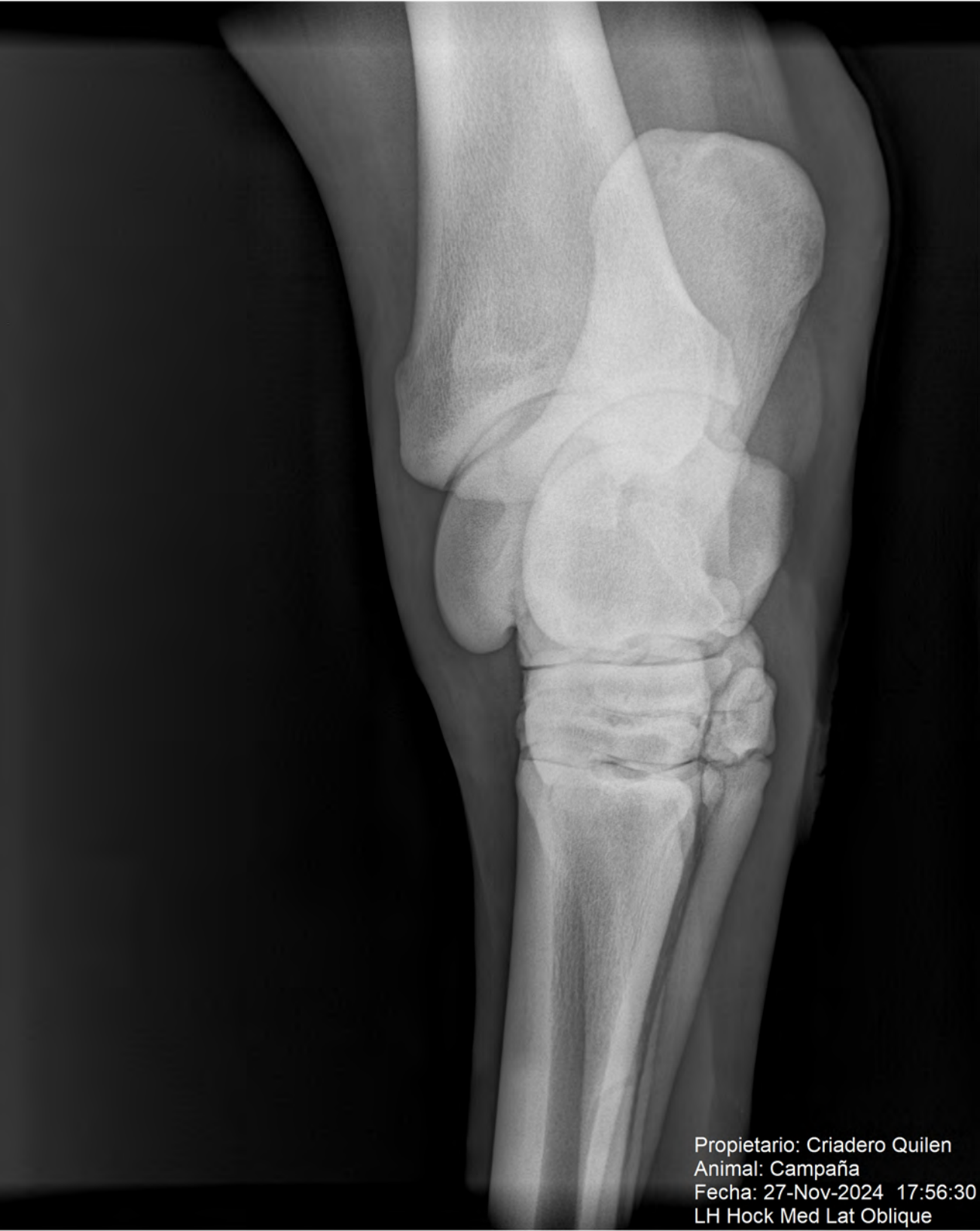

Propietario: Criadero Quilen  
Animal: Campaña  
Fecha: 27-Nov-2024 17:55:52  
LH Fetlock Lateral



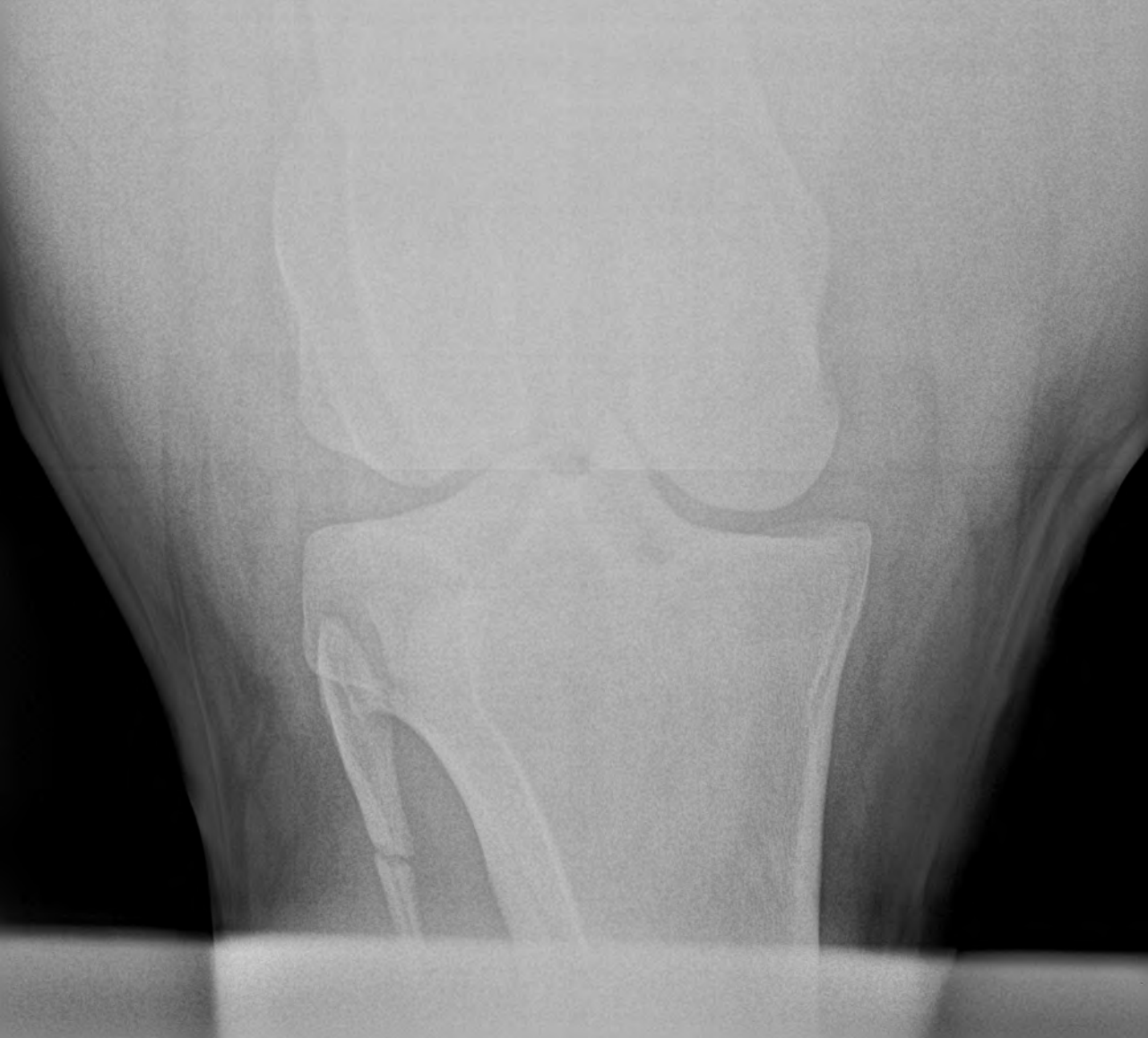
Propietario: Criadero Quilen  
Animal: Campaña  
Fecha: 27-Nov-2024 17:56:16  
LH Hock Lateral

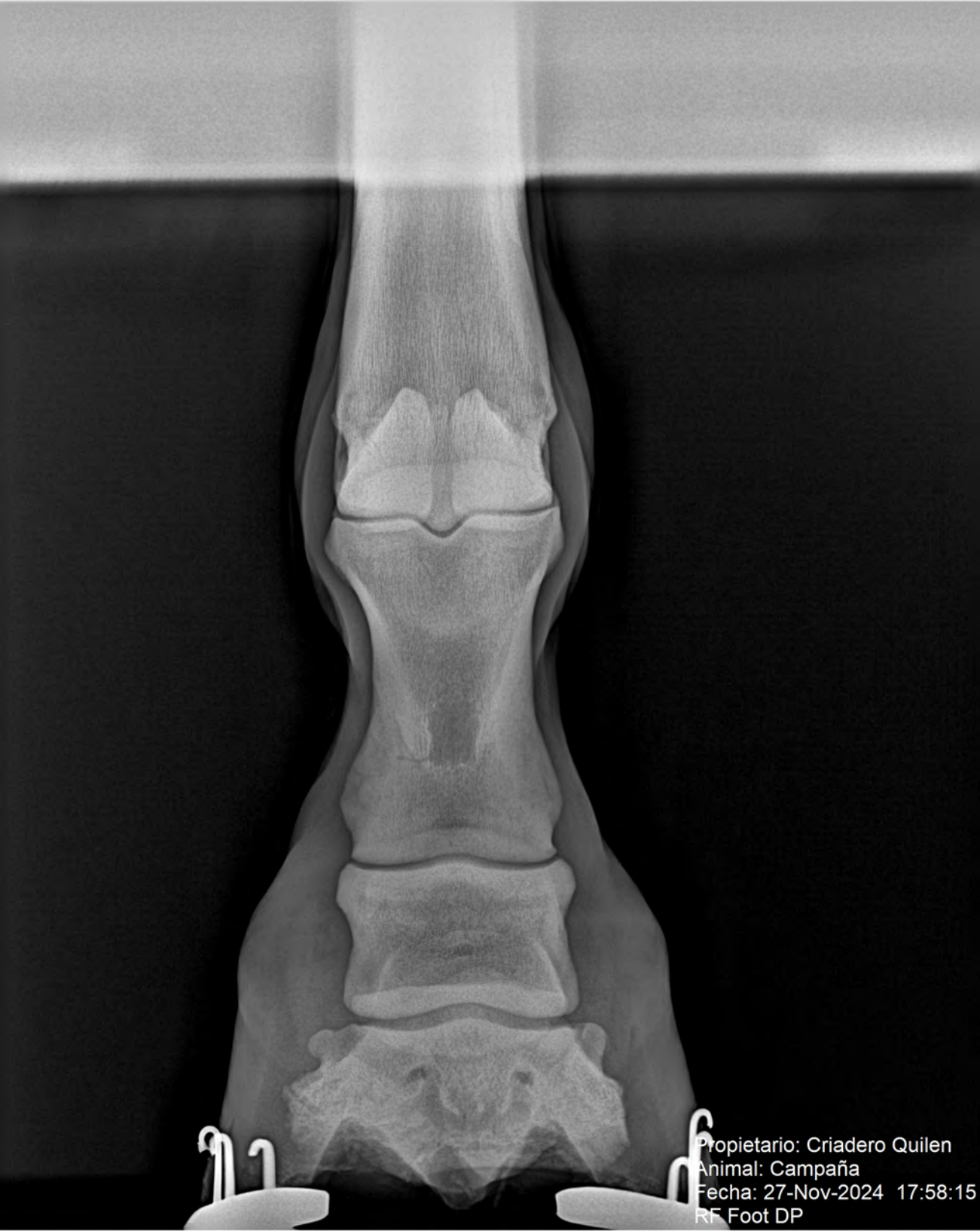



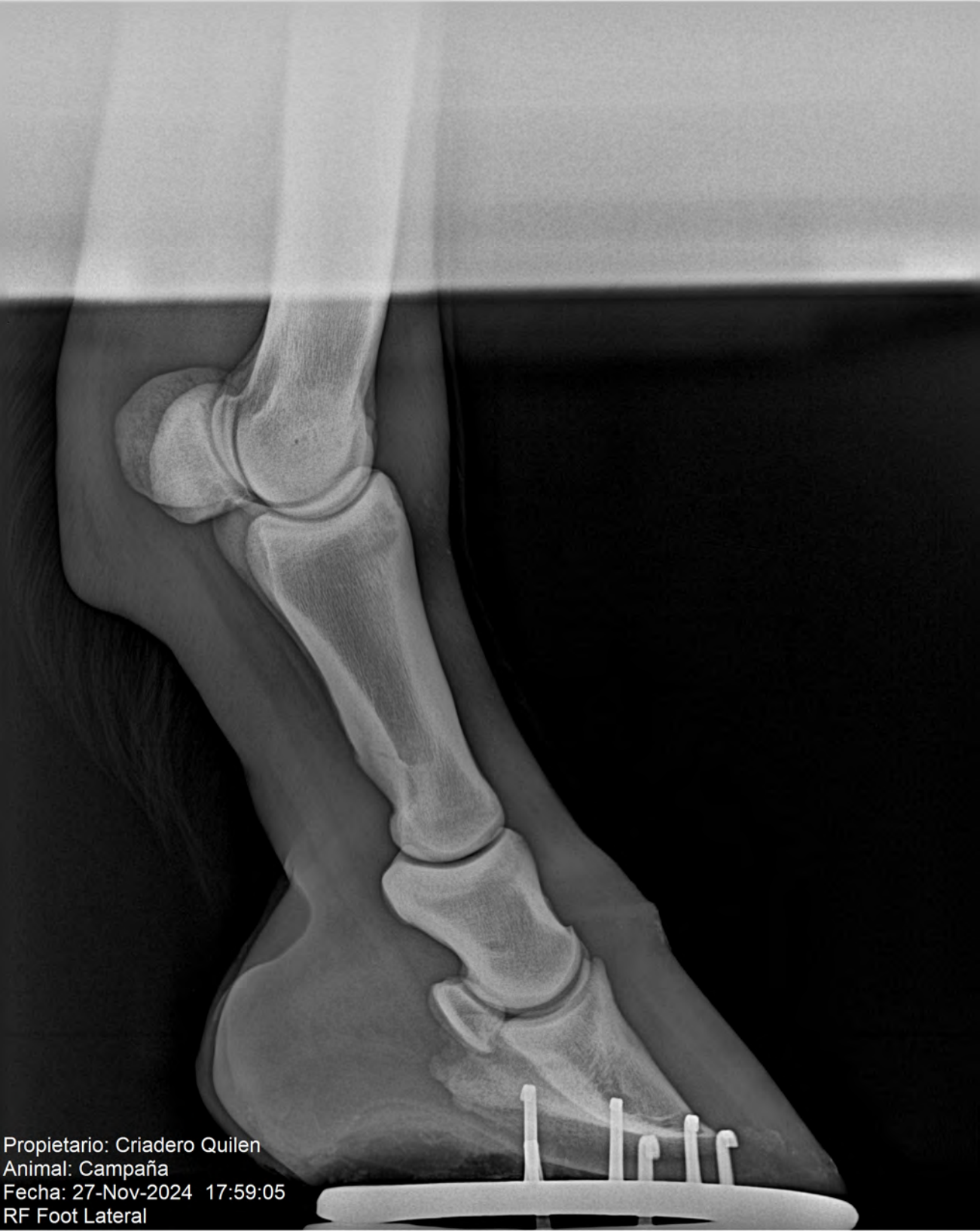Propietario: Criadero Quilen  
Animal: Campaña  
Fecha: 27-Nov-2024 17:56:30  
LH Hock Med Lat Oblique

Propietario: Criadero Quilen  
Animal: Campaña  
Fecha: 27-Nov-2024 17:56:50  
LH Foot Lateral






Propietario: Criadero Quilen  
Animal: Campaña  
Fecha: 27-Nov-2024 17:58:15  
RF Foot DP

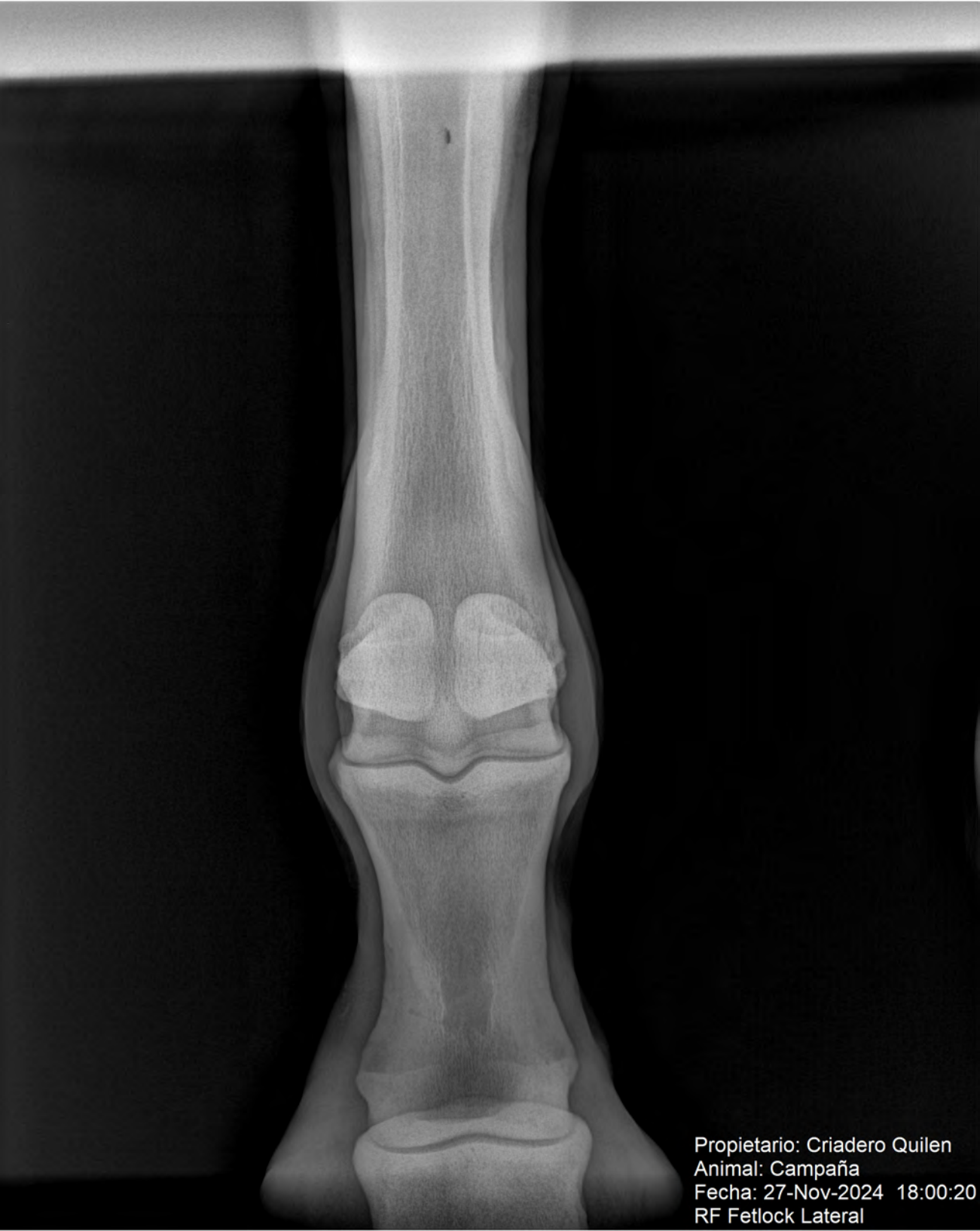

Propietario: Criadero Quilen  
Animal: Campaña  
Fecha: 27-Nov-2024 17:59:05  
RF Foot Lateral

A lateral radiograph of a horse's fetlock joint. The image shows the distal radius and ulna at the top, the third metacarpal (MC3) in the middle, and the proximal phalanx (P1) at the bottom. The joint spaces are clearly visible, and there are no obvious signs of fracture or severe degeneration. The bones are well-defined against a dark background.

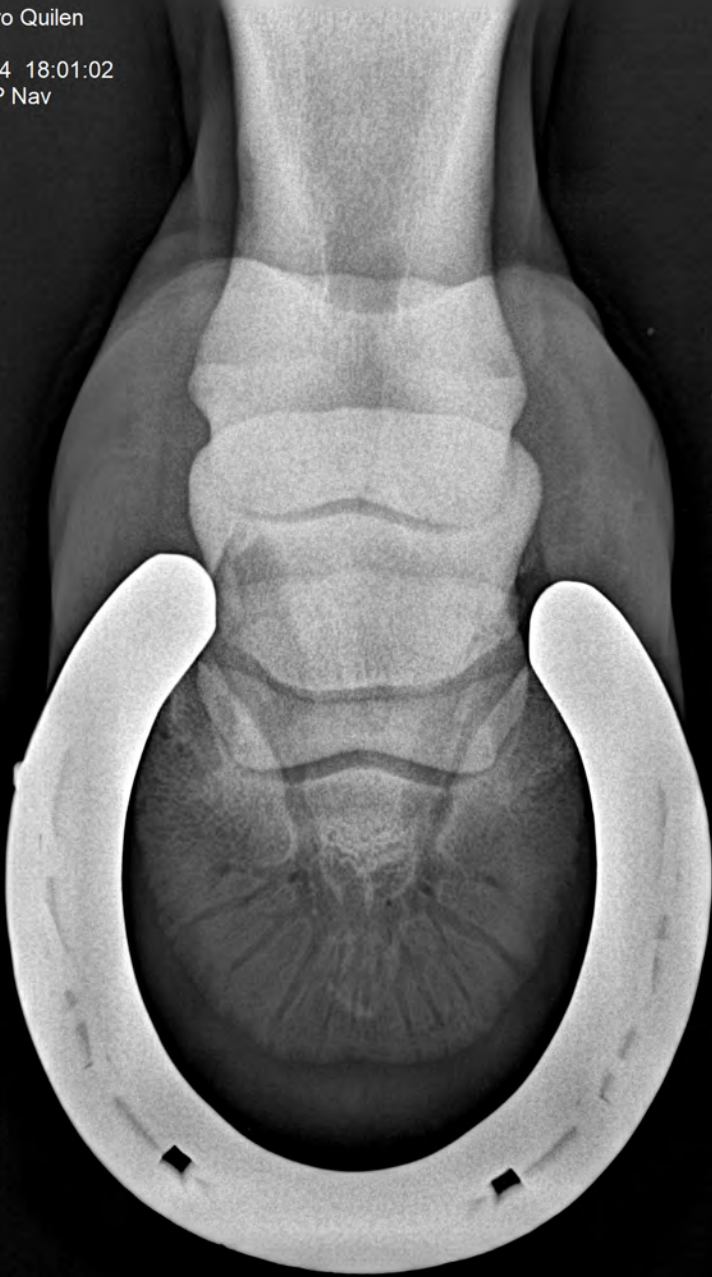Propietario: Criadero Quilen  
Animal: Campaña  
Fecha: 27-Nov-2024 17:59:51  
RF Fetlock Lateral



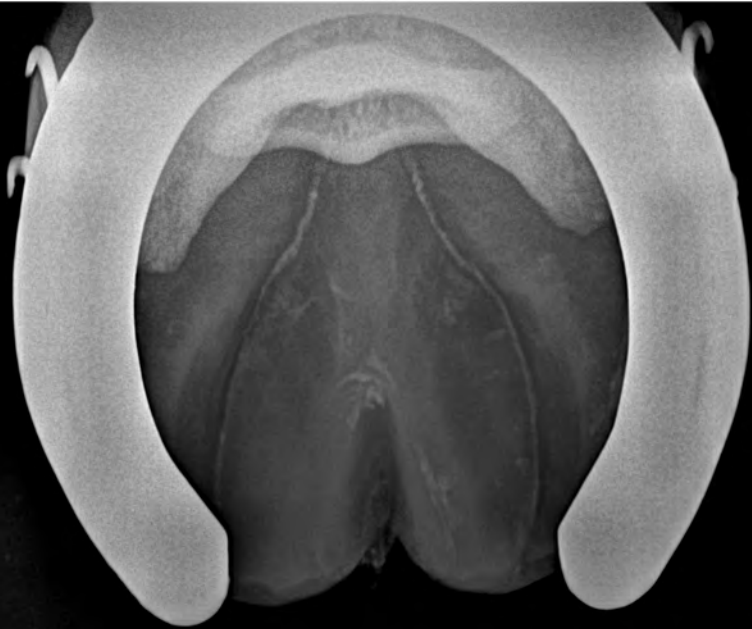

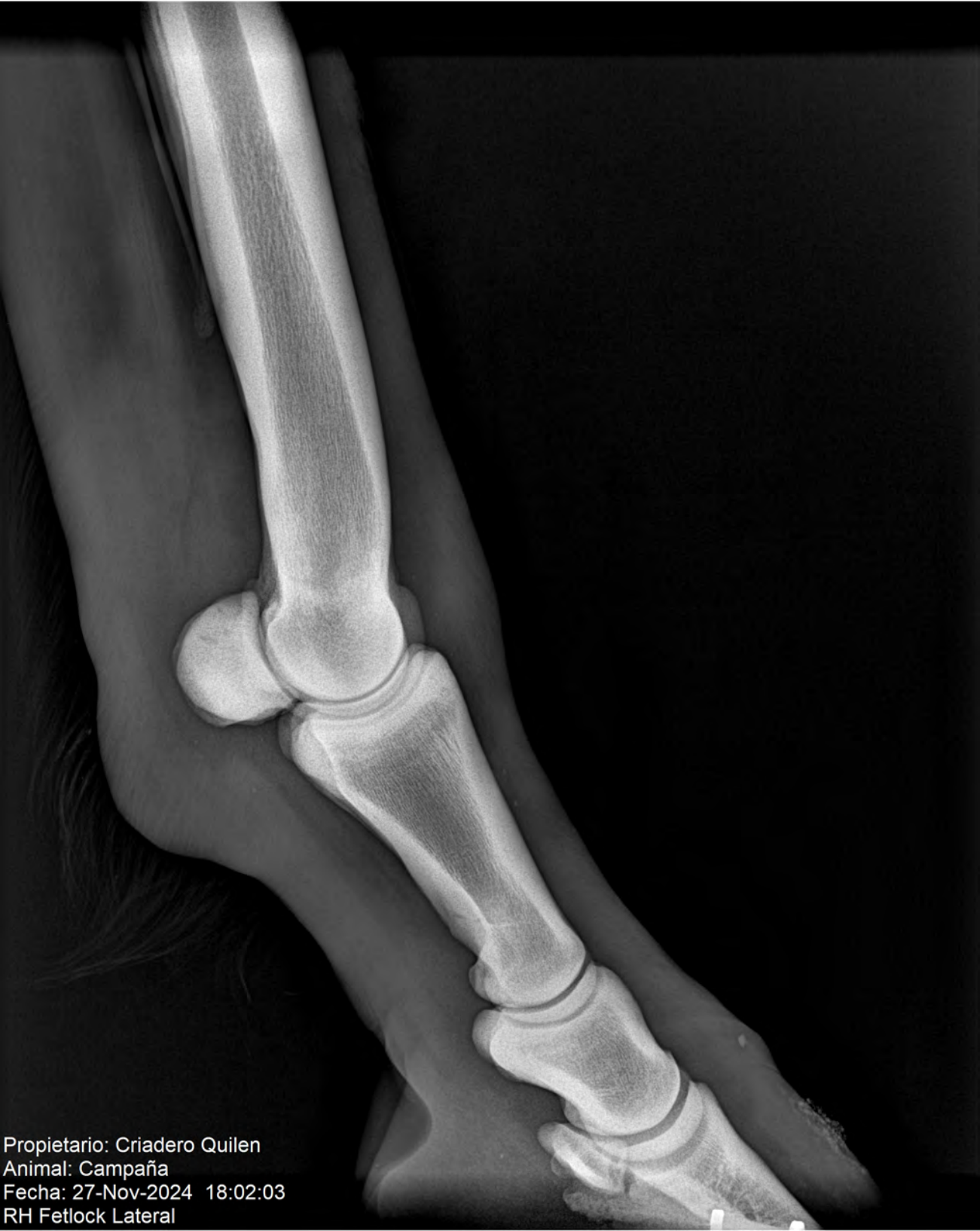Propietario: Criadero Quilen  
Animal: Campaña  
Fecha: 27-Nov-2024 18:00:20  
RF Fetlock Lateral

Propietario: Criadero Quilen  
Animal: Campaña  
Fecha: 27-Nov-2024 18:01:02  
RF Foot 60 Deg DP Nav

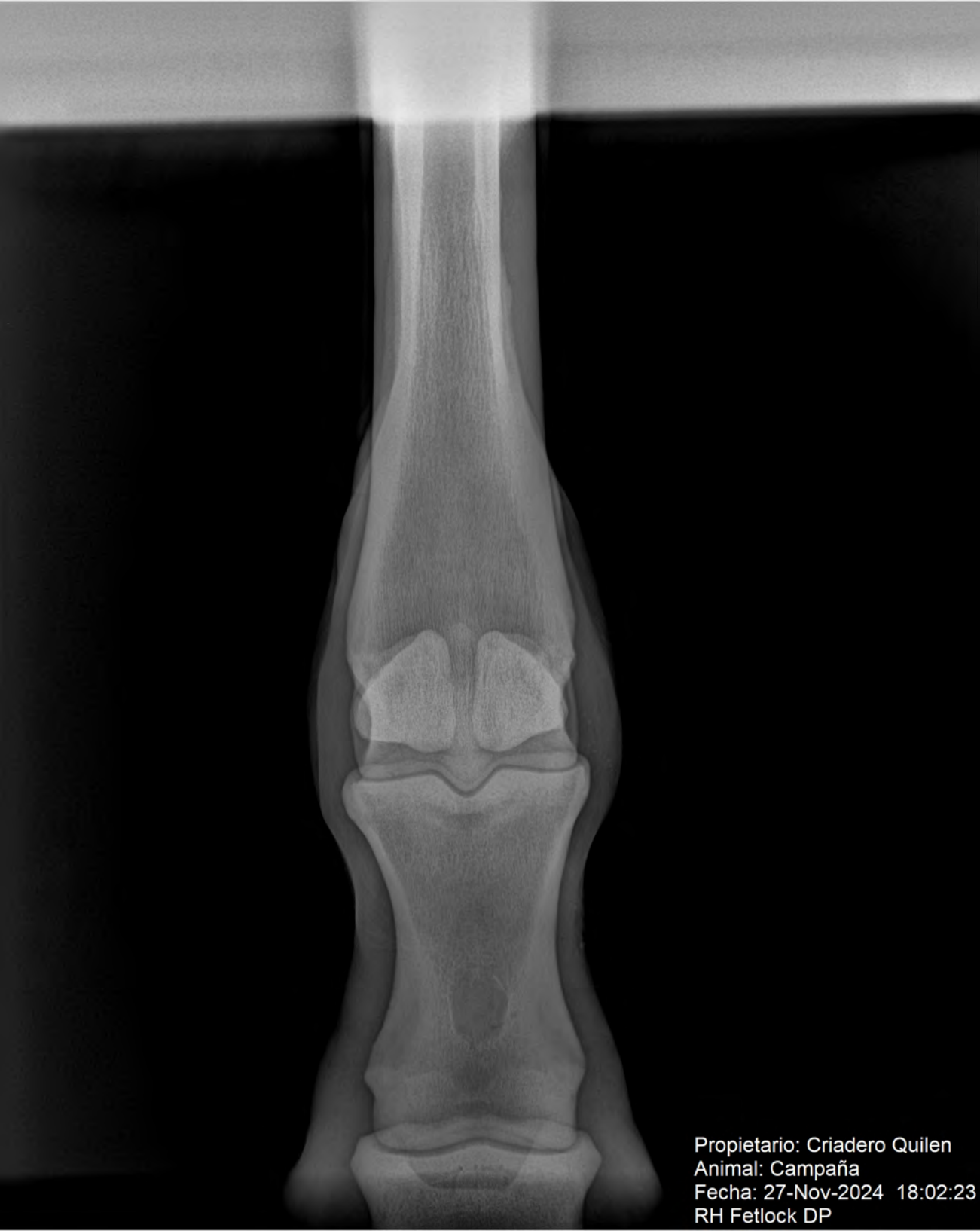

Propietario: Criadero Quilen  
Animal: Campaña  
Fecha: 27-Nov-2024 18:01:19  
RF Foot Lateral



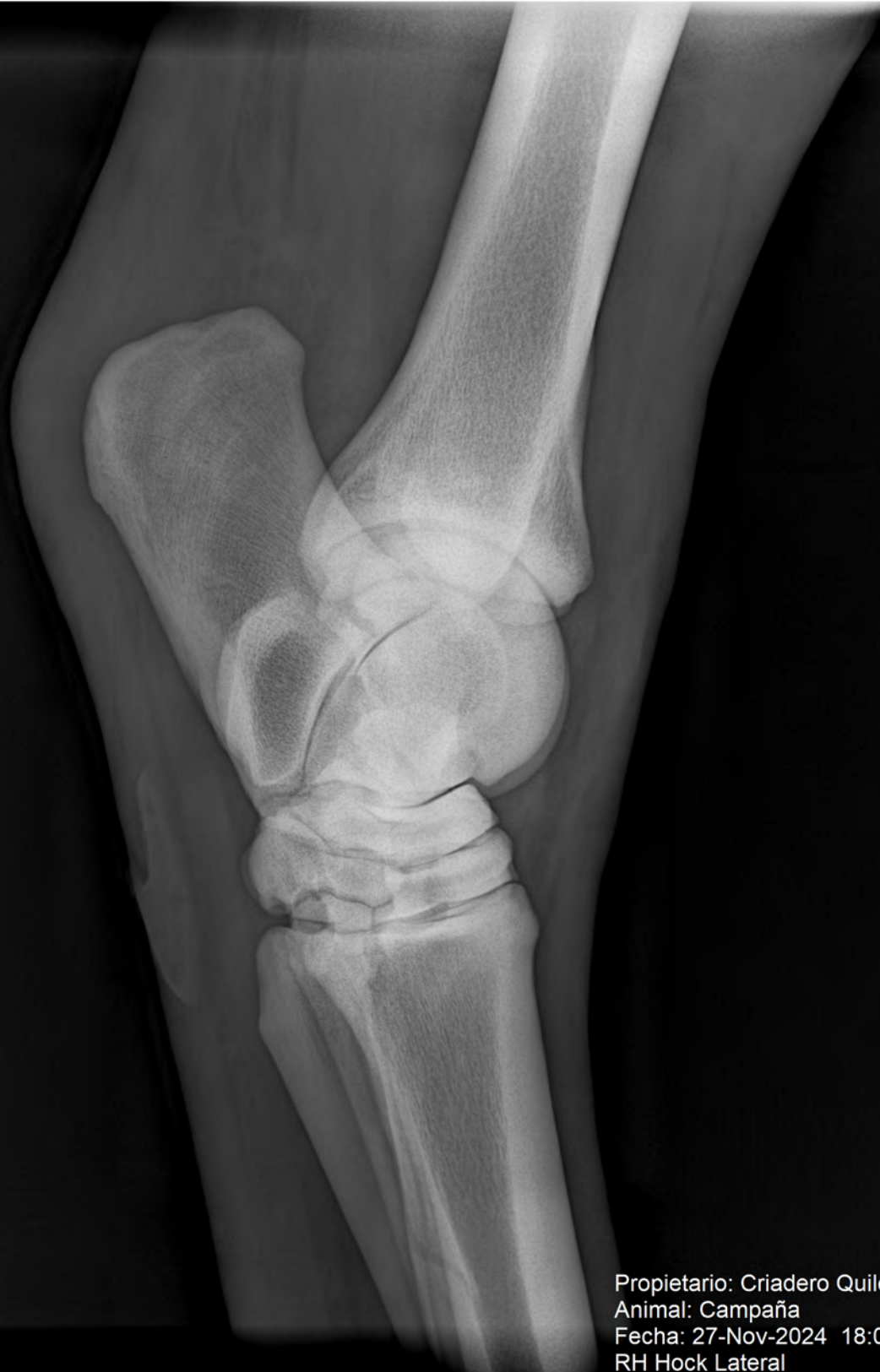

Propietario: Criadero Quilen  
Animal: Campaña  
Fecha: 27-Nov-2024 18:02:03  
RH Fetlock Lateral



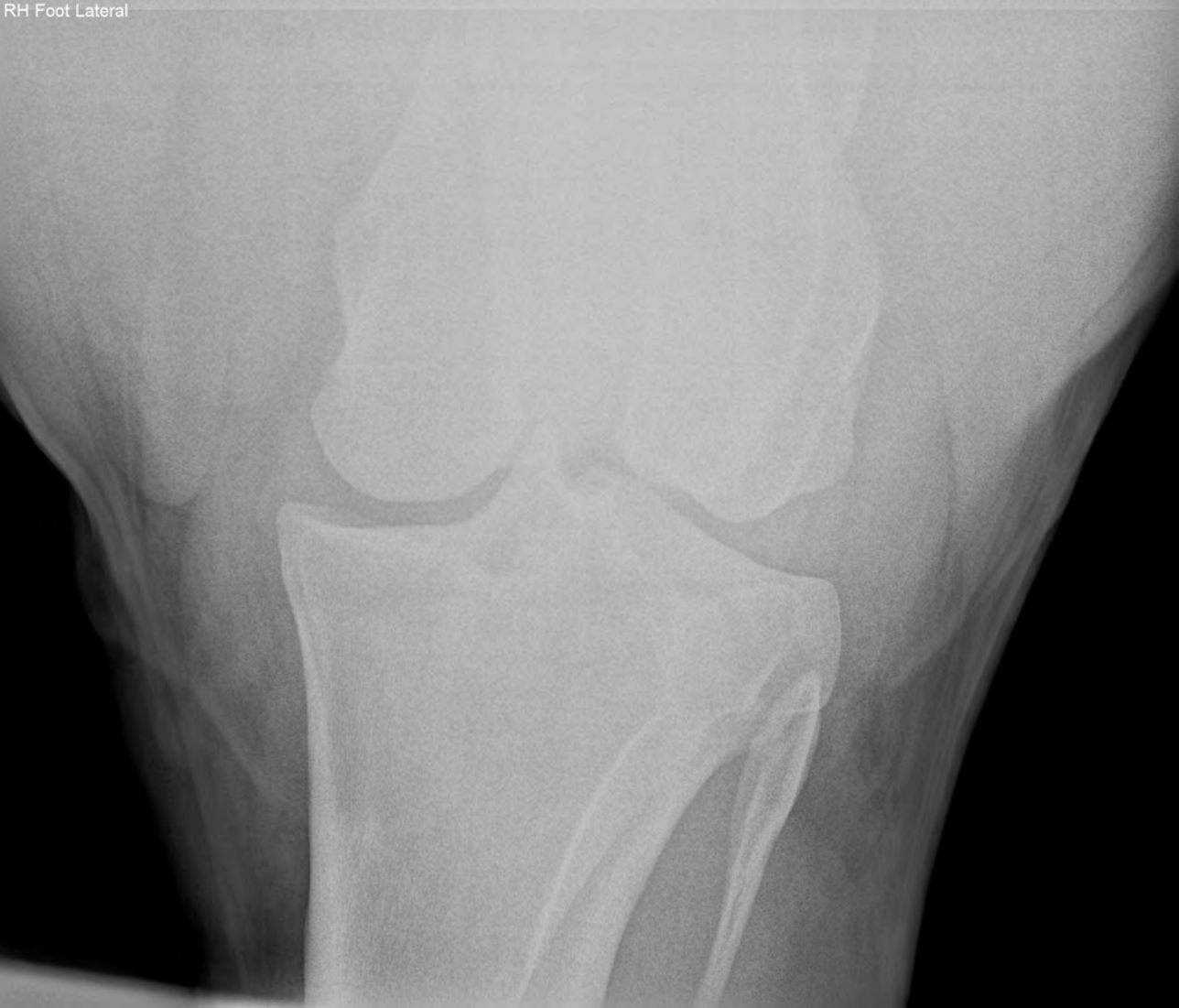Propietario: Criadero Quilen  
Animal: Campaña  
Fecha: 27-Nov-2024 18:02:23  
RH Fetlock DP

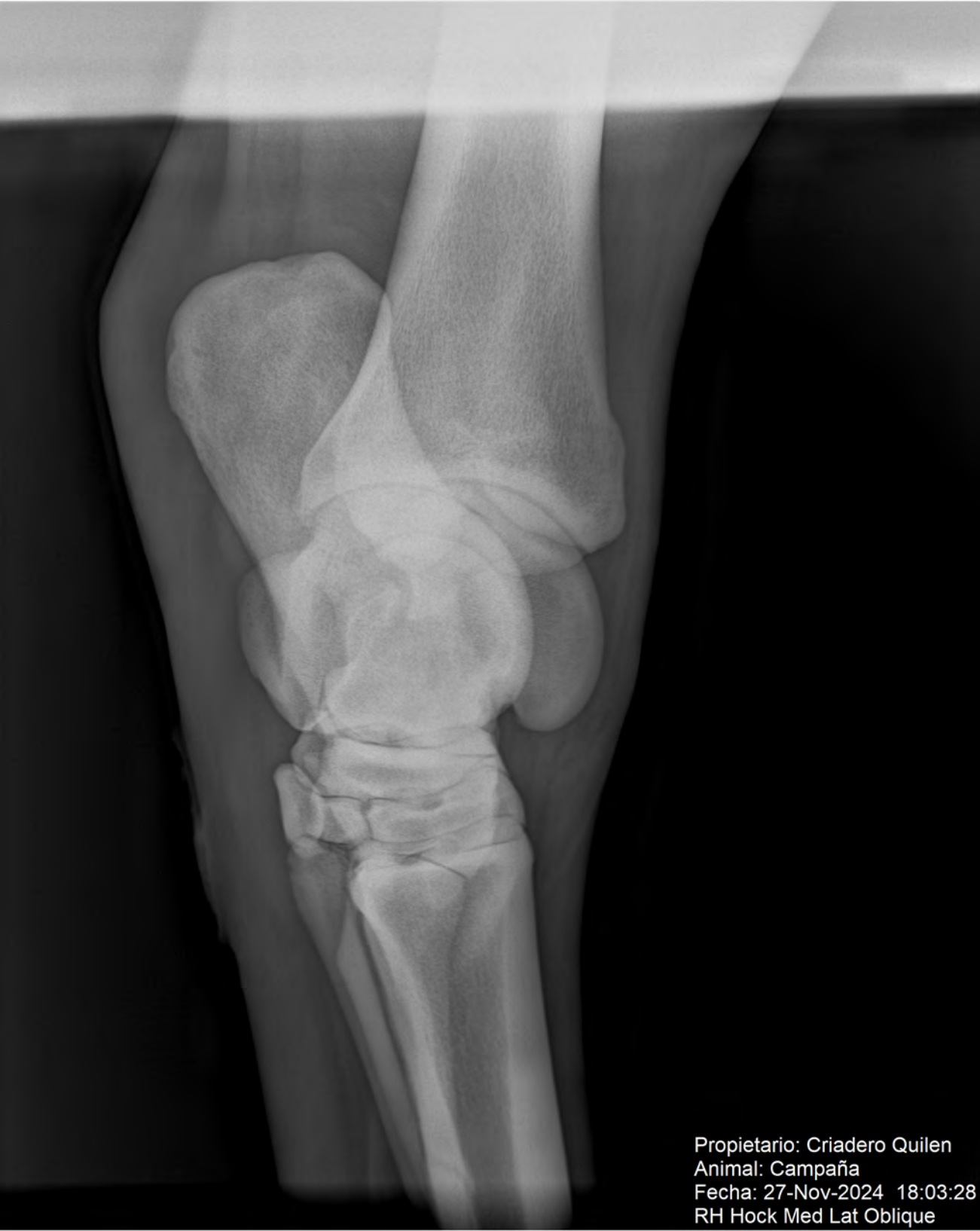



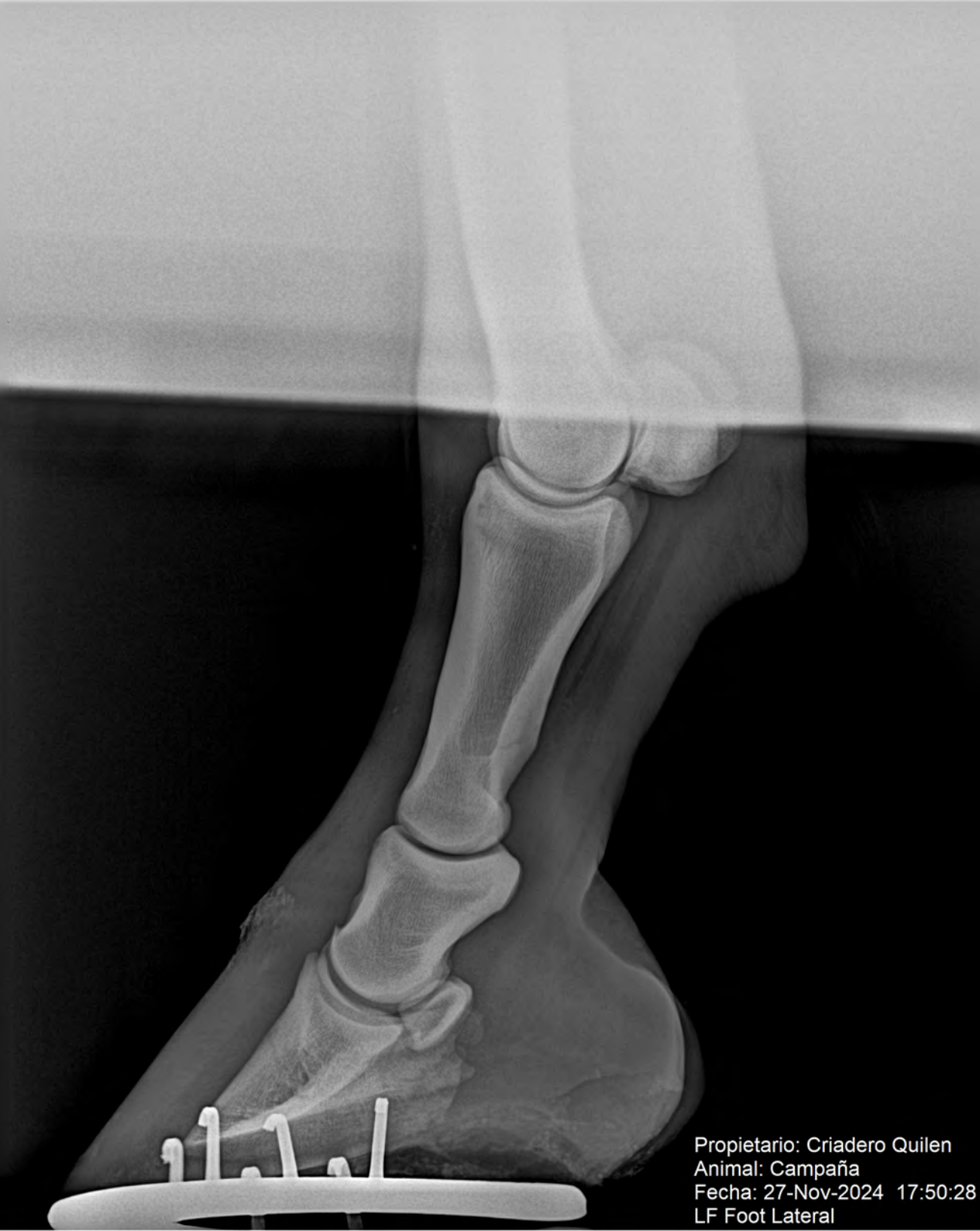Propietario: Criadero Quilen  
Animal: Campaña  
Fecha: 27-Nov-2024 18:02:40  
RH Hock Lateral

Propietario: Criadero Quilen  
Animal: Campaña  
Fecha: 27-Nov-2024 18:03:11  
RH Foot Lateral





Propietario: Criadero Quilen  
Animal: Campaña  
Fecha: 27-Nov-2024 18:03:28  
RH Hock Med Lat Oblique



Propietario: Criadero Quilen  
Animal: Campaña  
Fecha: 27-Nov-2024 17:50:28  
LF Foot Lateral