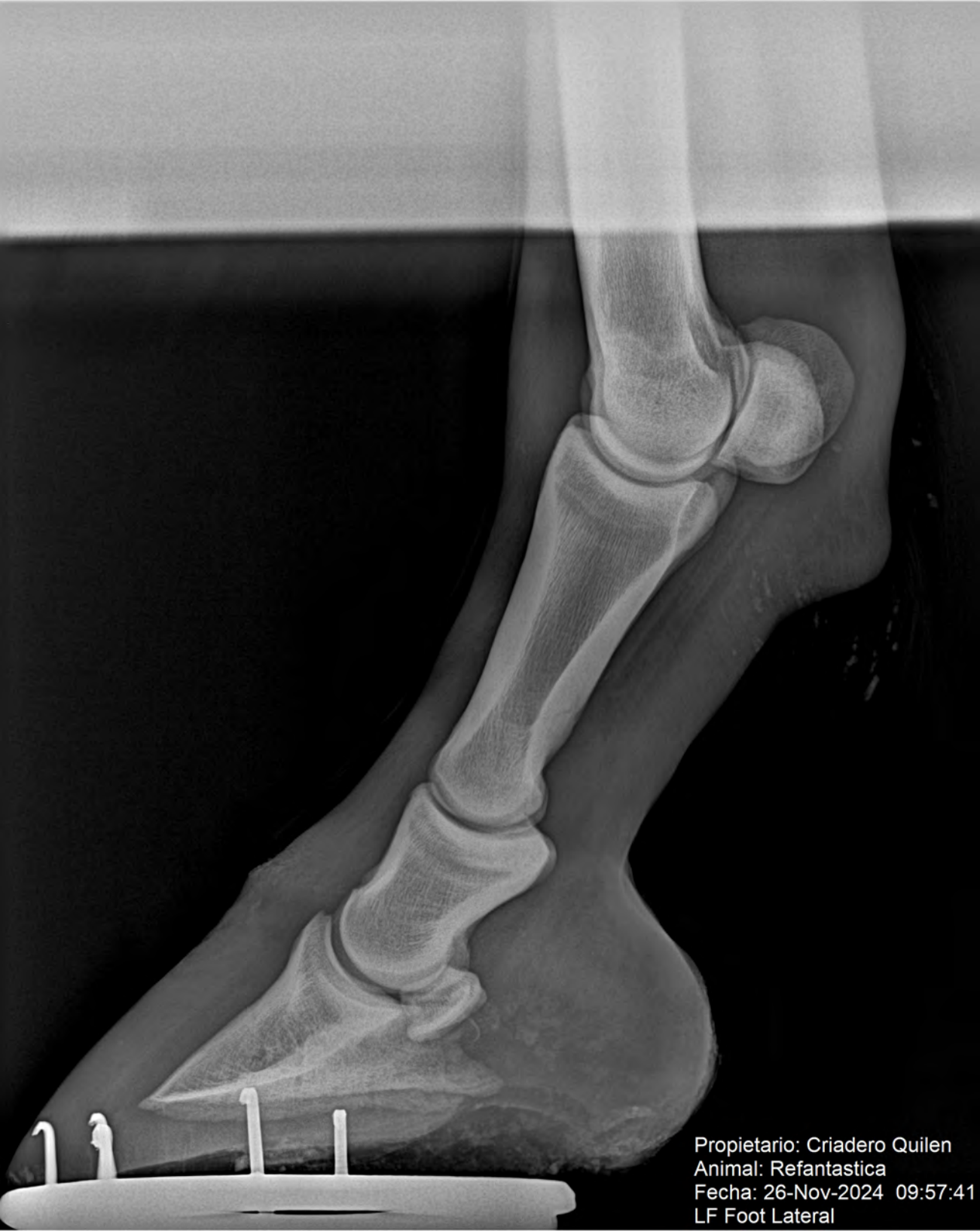
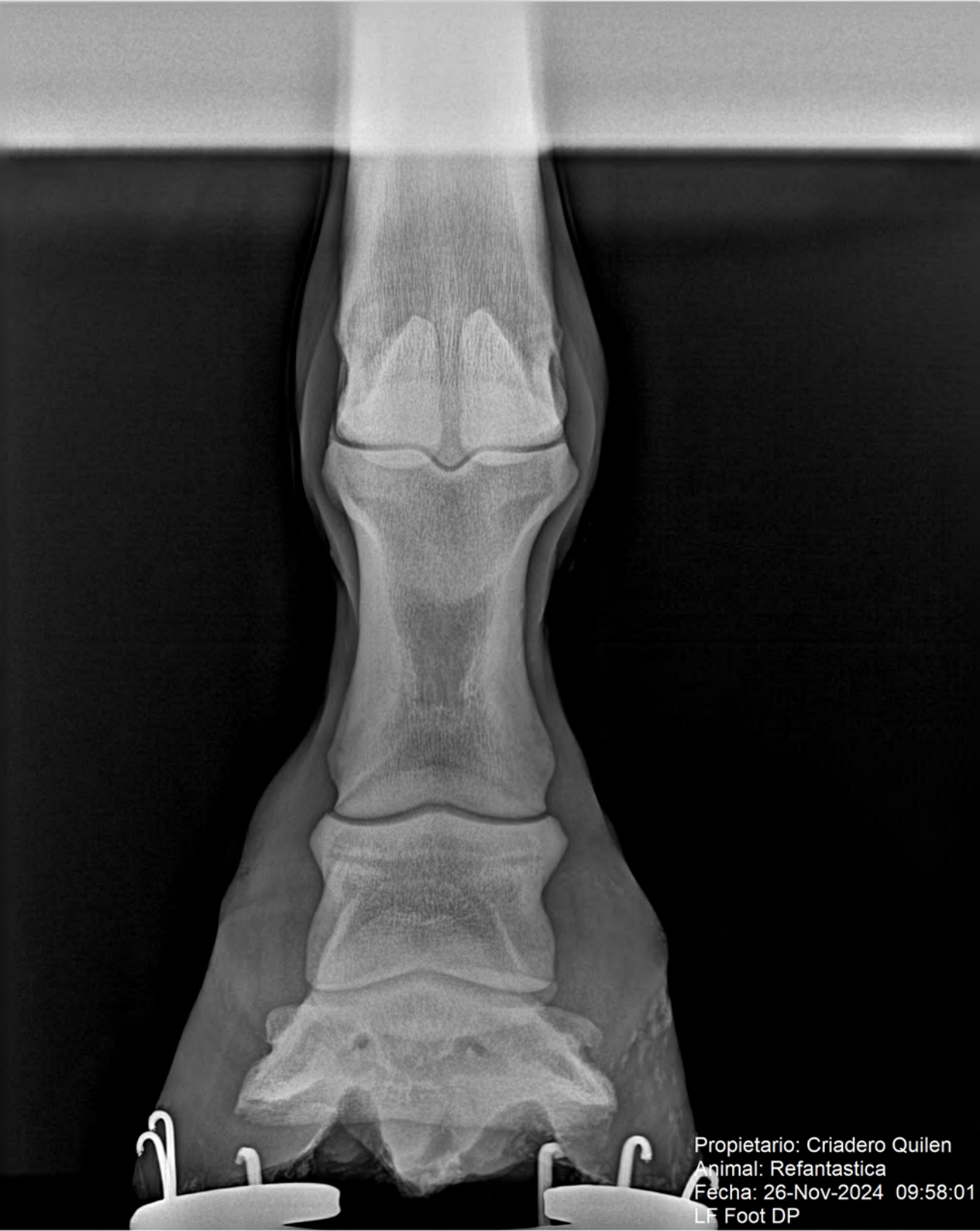
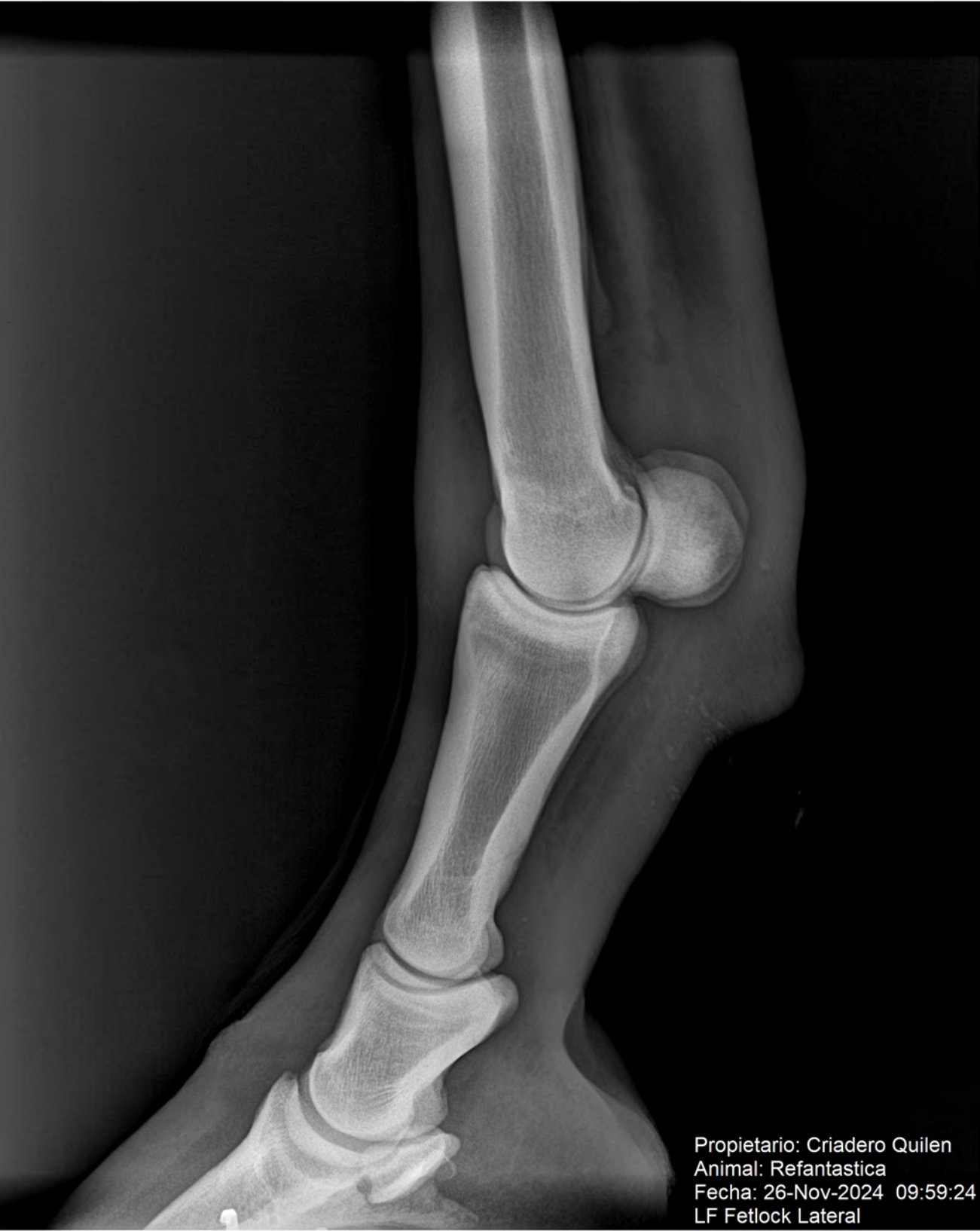

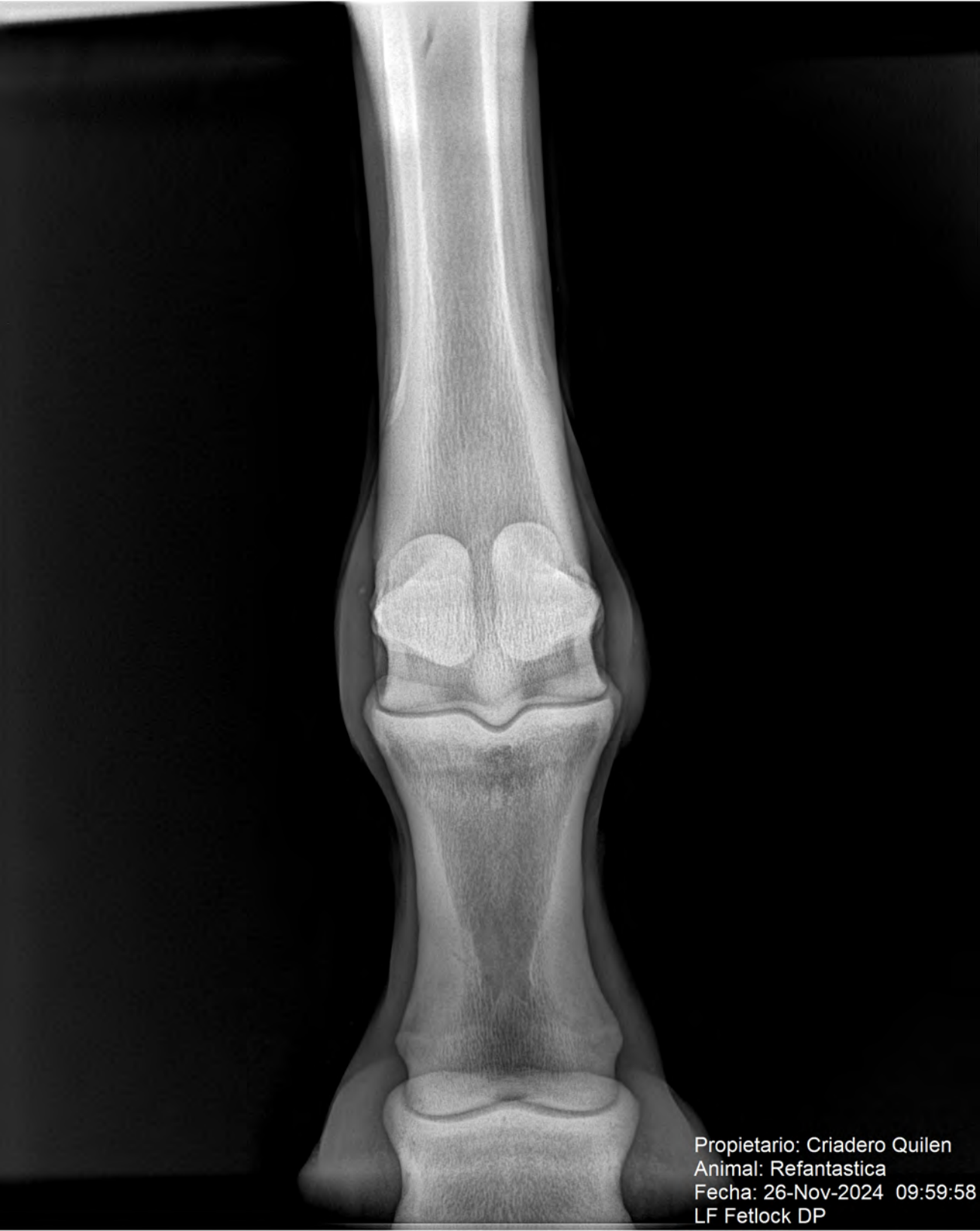Propietario: Criadero Quilen  
Animal: Refantastica  
Fecha: 26-Nov-2024 09:57:41  
LF Foot Lateral



Propietario: Criadero Quilen  
Animal: Refantastica  
Fecha: 26-Nov-2024 09:58:01  
LF Foot DP

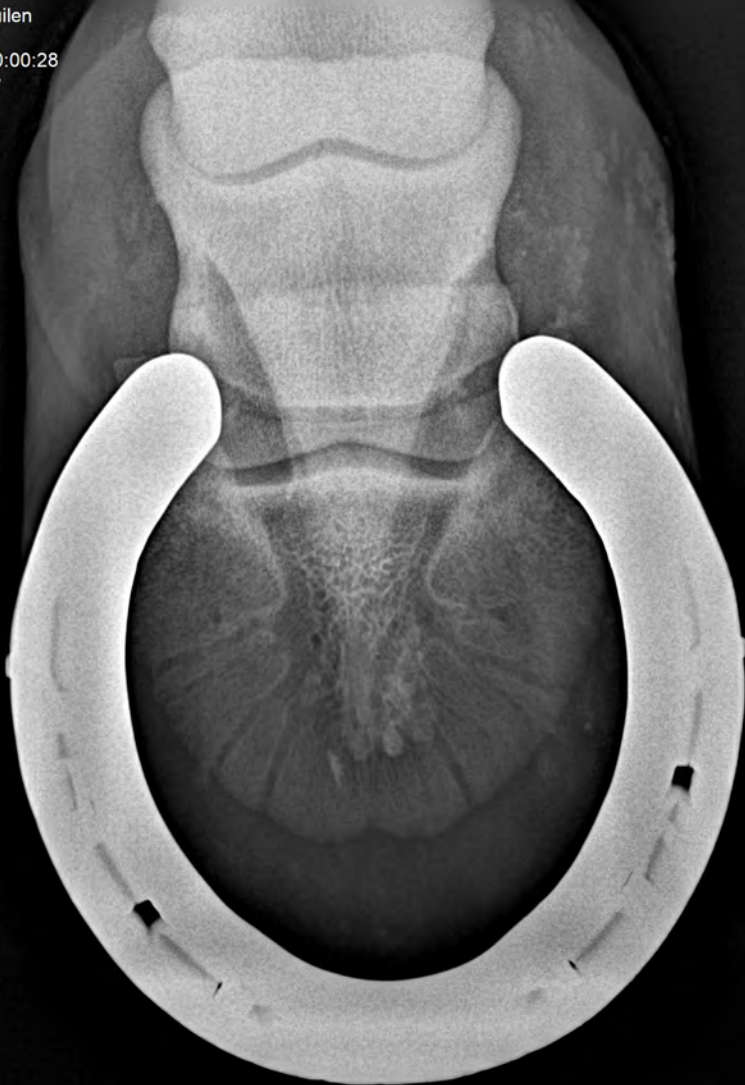

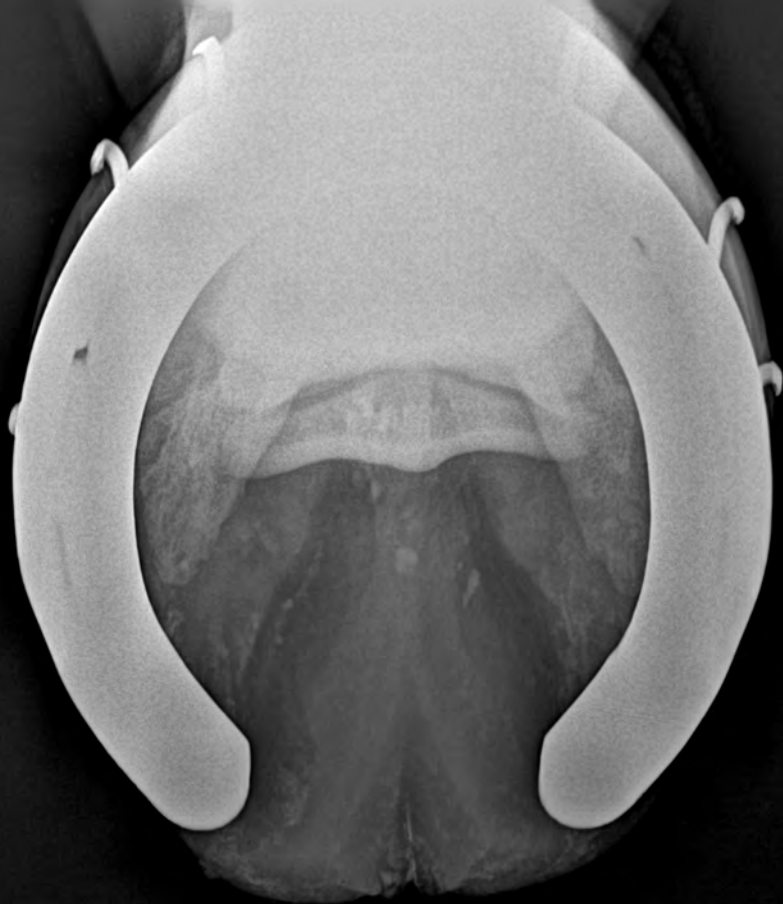Propietario: Criadero Quilen  
Animal: Refantastica  
Fecha: 26-Nov-2024 09:59:24  
LF Fetlock Lateral



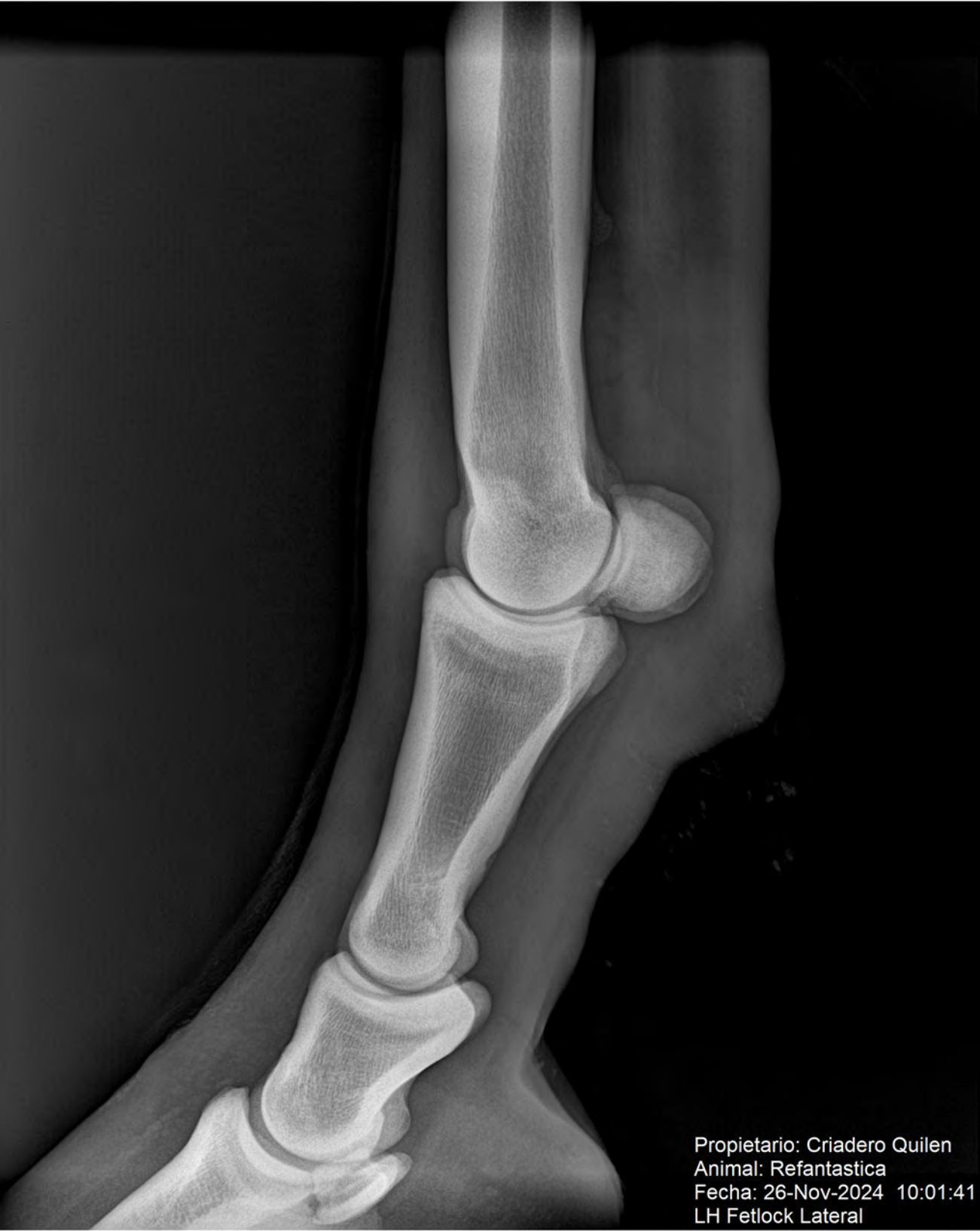Propietario: Criadero Quilen  
Animal: Refantastica  
Fecha: 26-Nov-2024 09:59:58  
LF Fetlock DP

Propietario: Criadero Quilen  
Animal: Refantastica  
Fecha: 26-Nov-2024 10:00:28  
LF Foot 60 Deg DP Nav

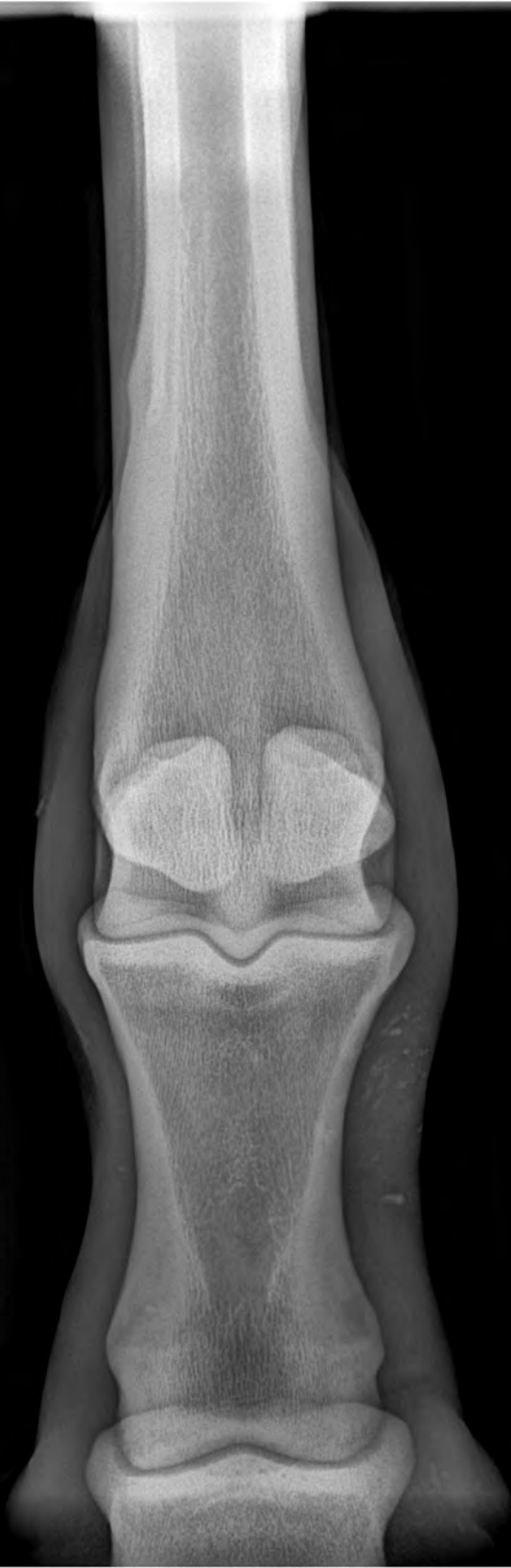



Propietario: Criadero Quilen  
Animal: Refantastica  
Fecha: 26-Nov-2024 10:00:50  
LF Foot Lateral

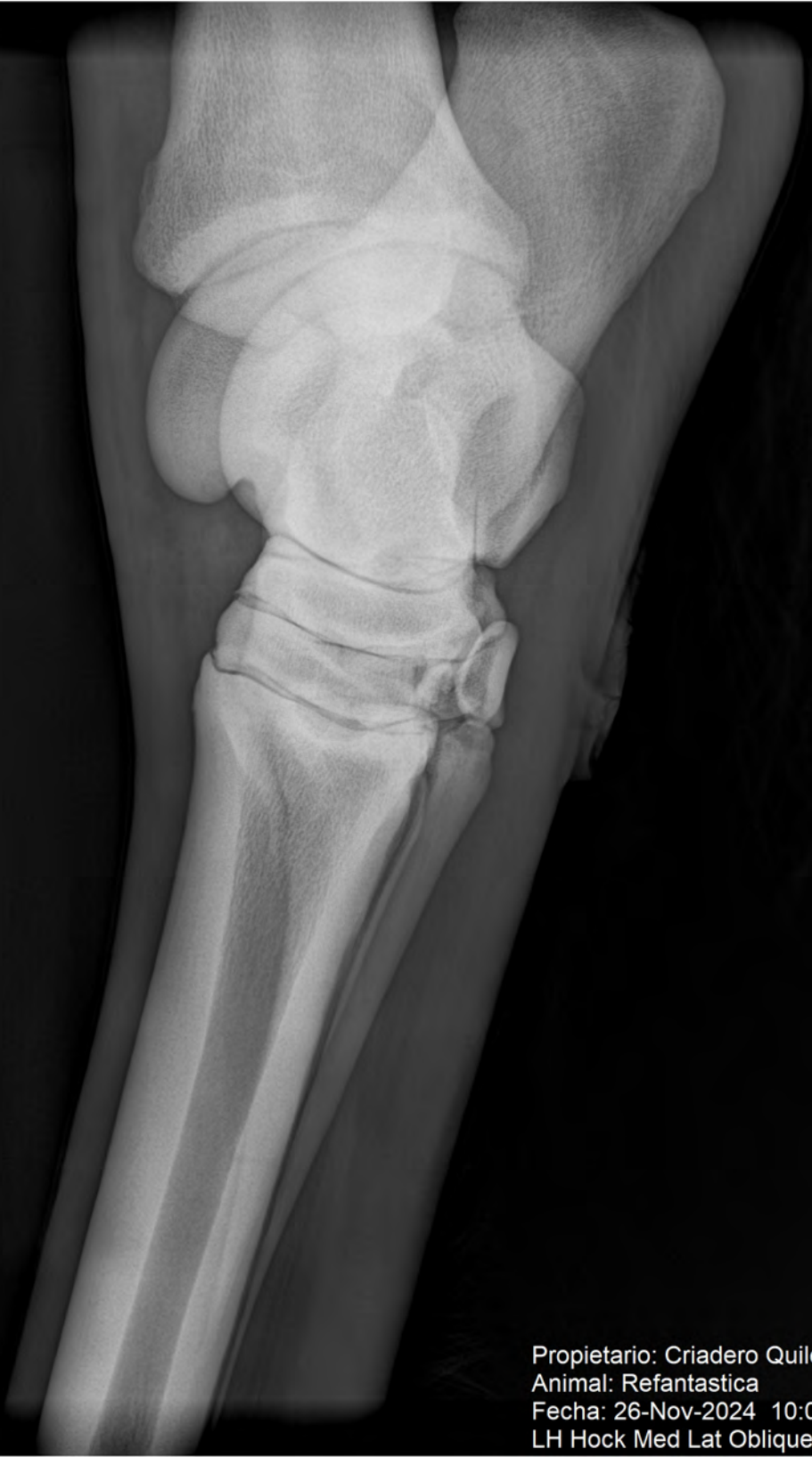

Propietario: Criadero Quilen  
Animal: Refantastica  
Fecha: 26-Nov-2024 10:01:41  
LH Fetlock Lateral

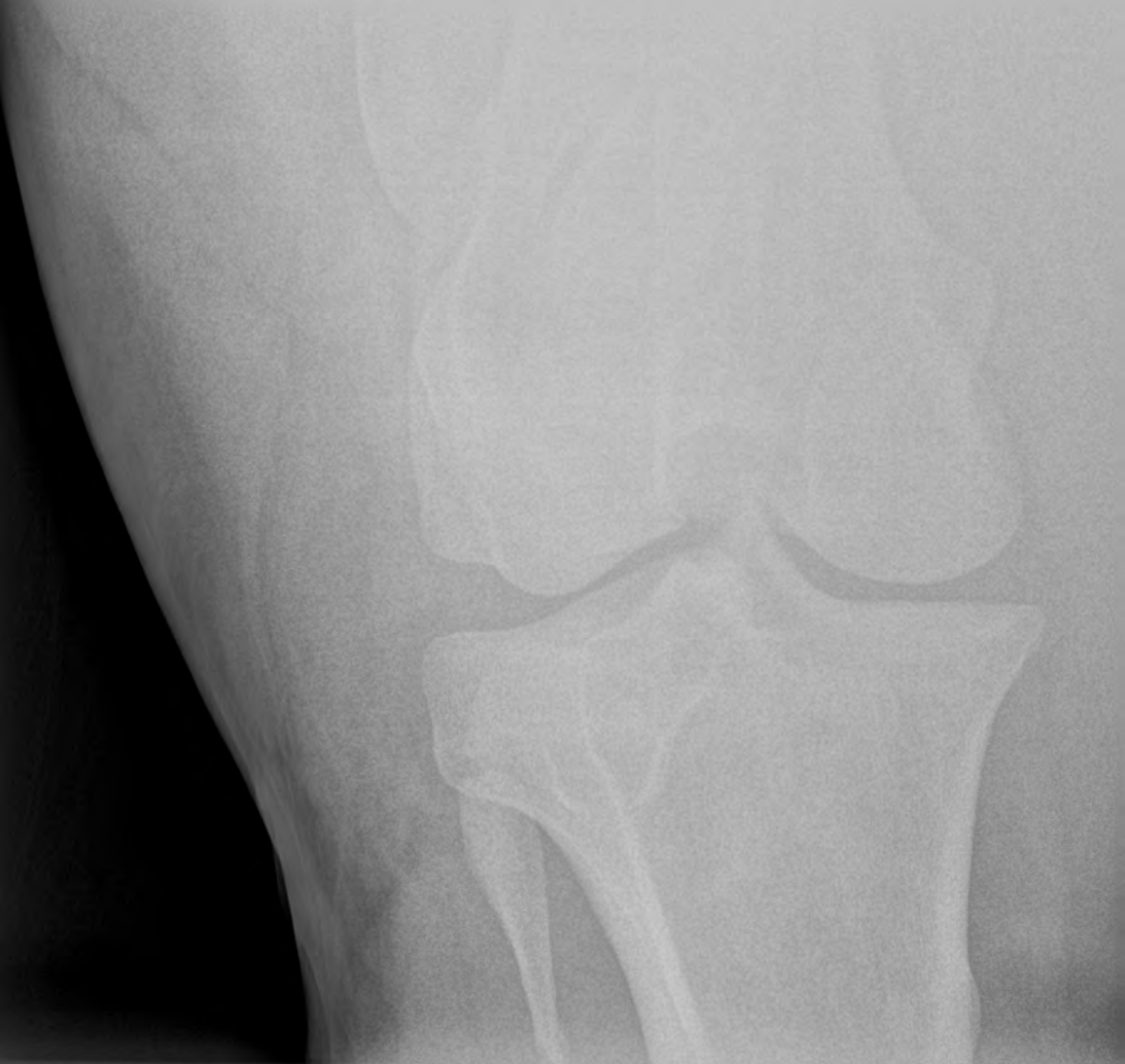

Propietario: Criadero Quilen  
Animal: Refantastica  
Fecha: 26-Nov-2024 10:03:22  
LH Fetlock DP

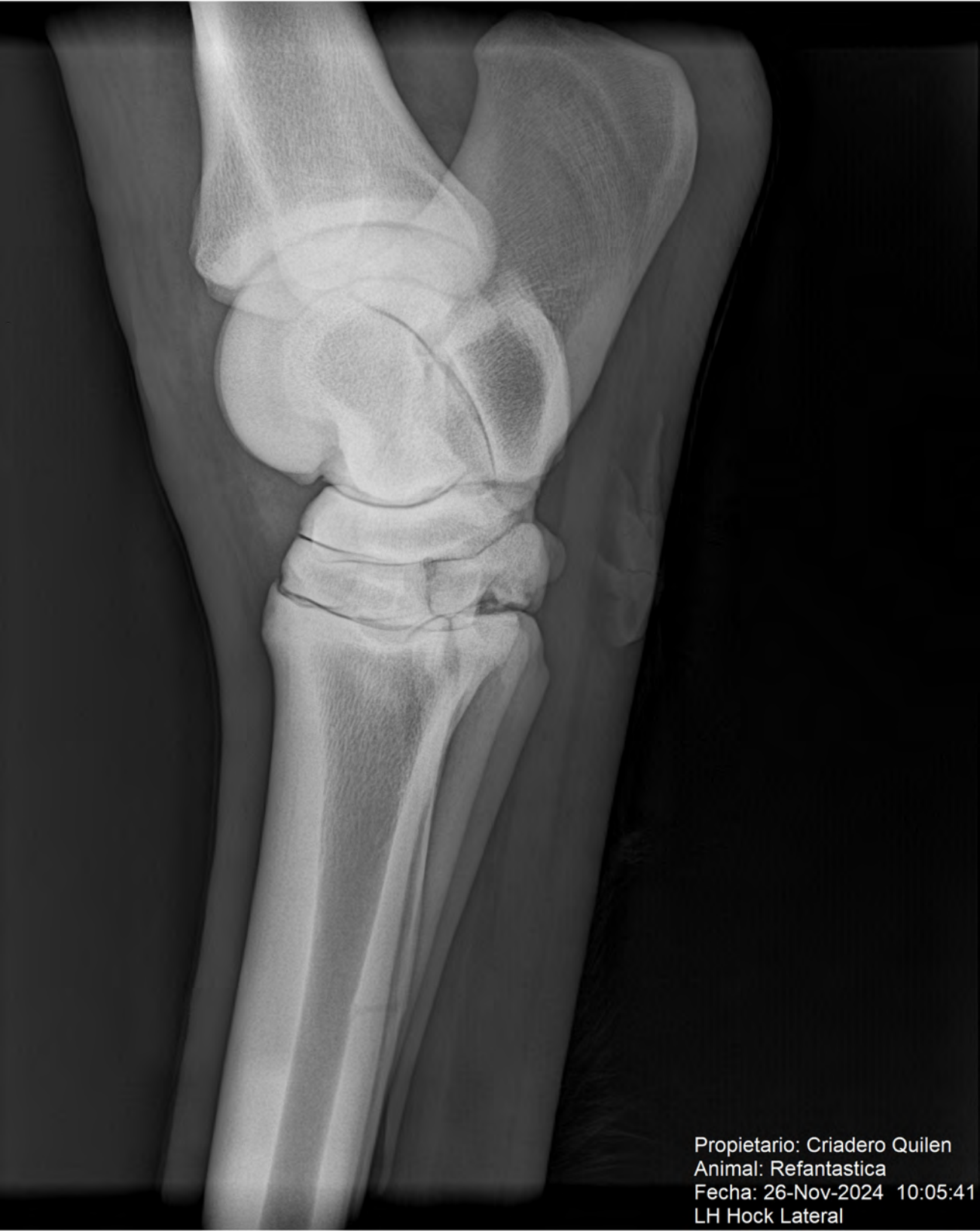




Propietario: Criadero Quilen  
Animal: Refantastica  
Fecha: 26-Nov-2024 10:04:51  
LH Hock Med Lat Oblique



Propietario: Criadero Quilen  
Animal: Refantastica  
Fecha: 26-Nov-2024 10:05:07  
LH Foot Lateral

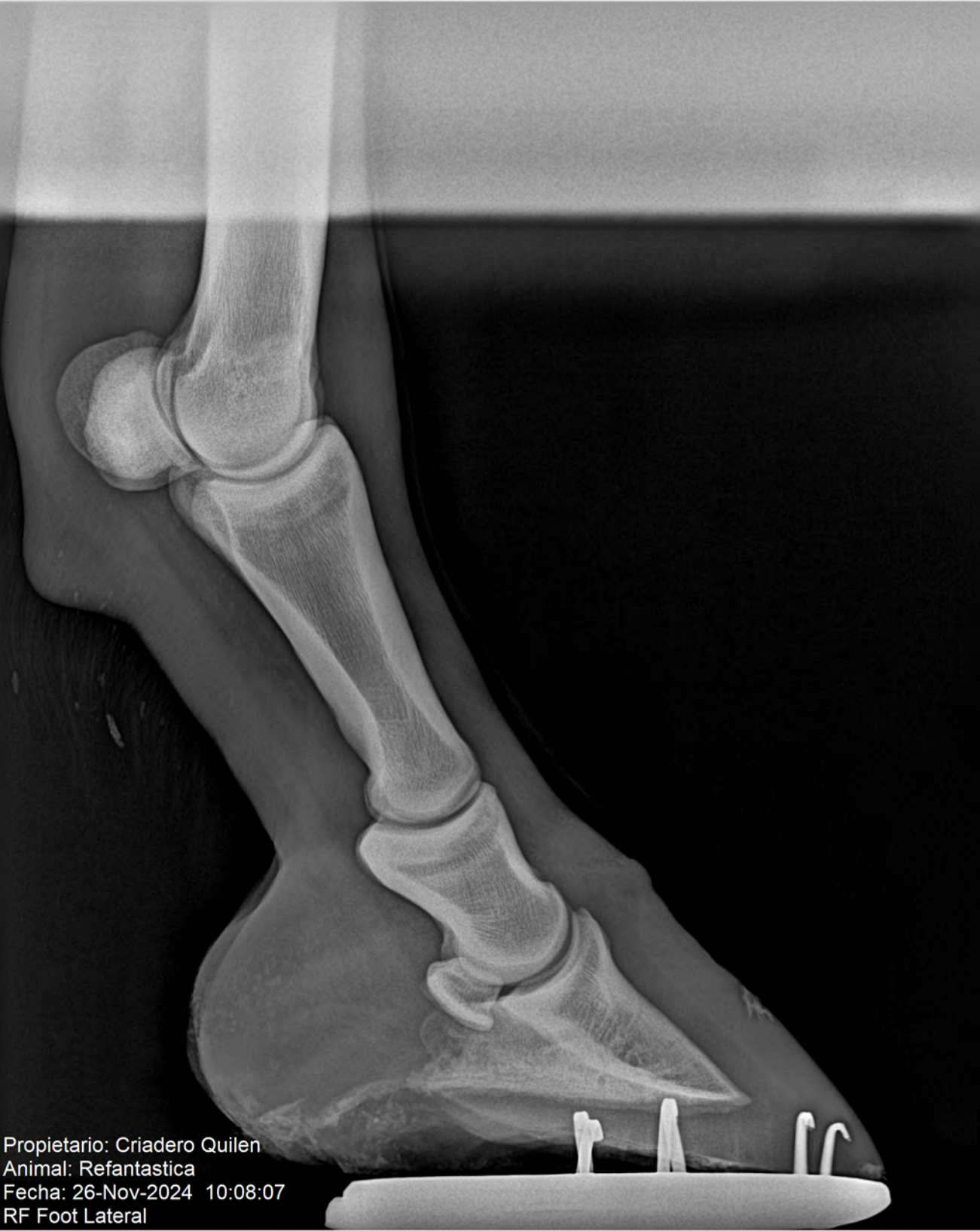

Propietario: Criadero Quilen  
Animal: Refantastica  
Fecha: 26-Nov-2024 10:05:41  
LH Hock Lateral



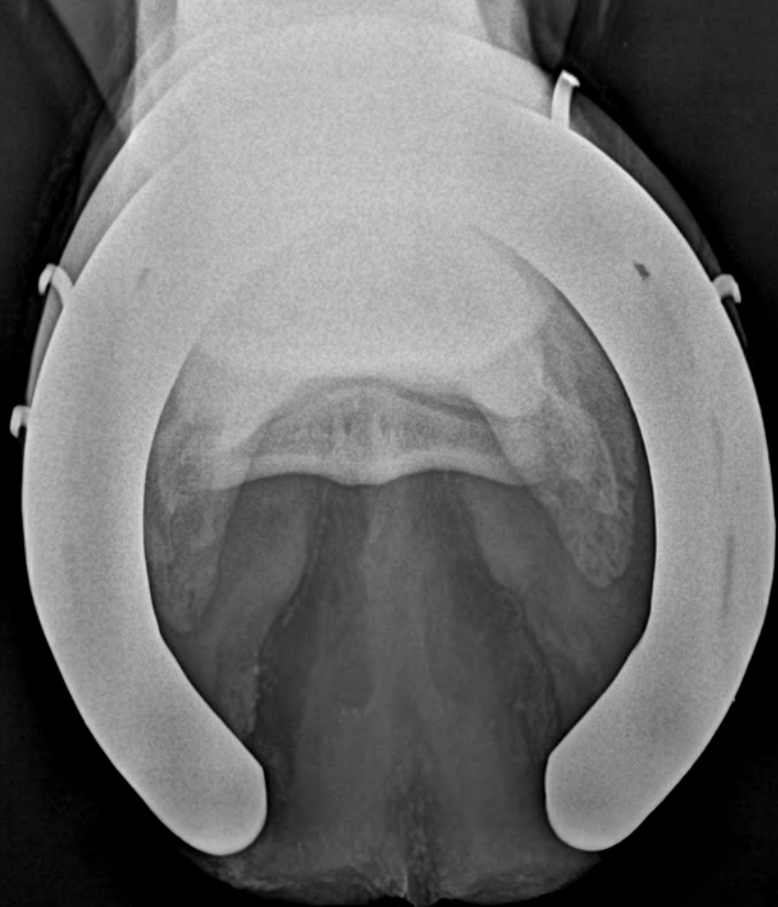This is a dorsal view radiograph of a horse's distal limb and hoof. The image shows the skeletal structure from the distal tibia and fibula down to the hoof wall and sole. The distal interphalangeal joint (DIPJ) is visible at the top, followed by the distal phalanx (P3) and the proximal phalanx (P2). The hoof wall is clearly defined, and the hoof capsule is visible. The image is centered and shows a clear view of the bones and joints.

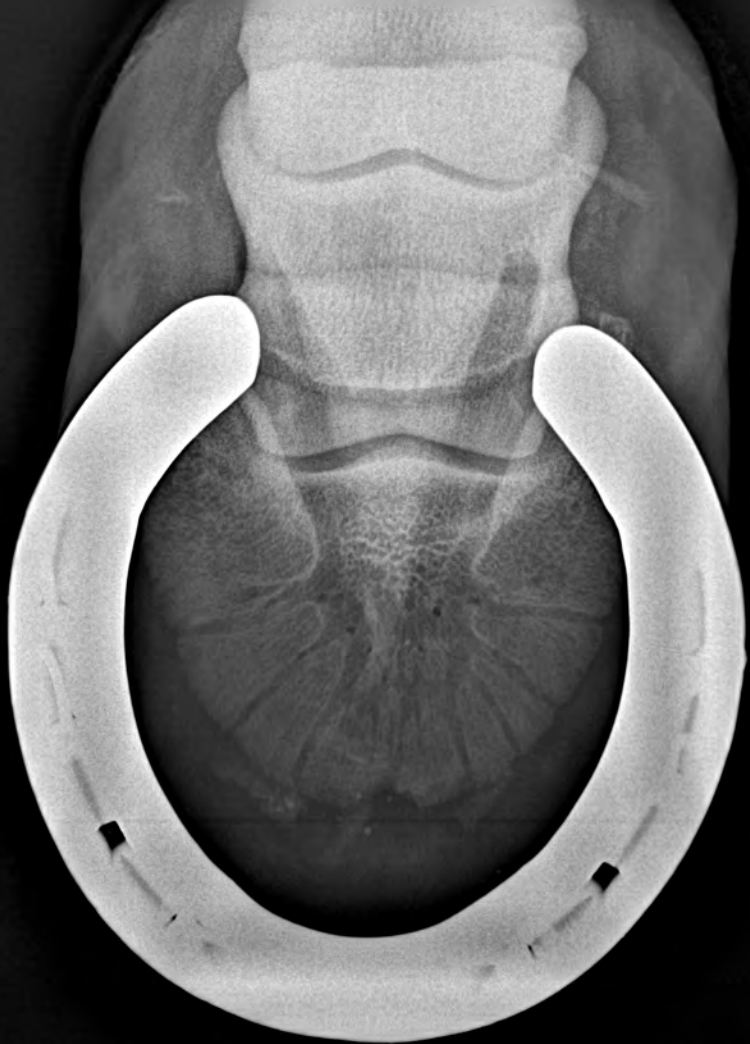Propietario: Criadero Quilen  
Animal: Refantastica  
Fecha: 26-Nov-2024 10:07:2  
RF Foot DP



Propietario: Criadero Quilen  
Animal: Refantastica  
Fecha: 26-Nov-2024 10:08:07  
RF Foot Lateral

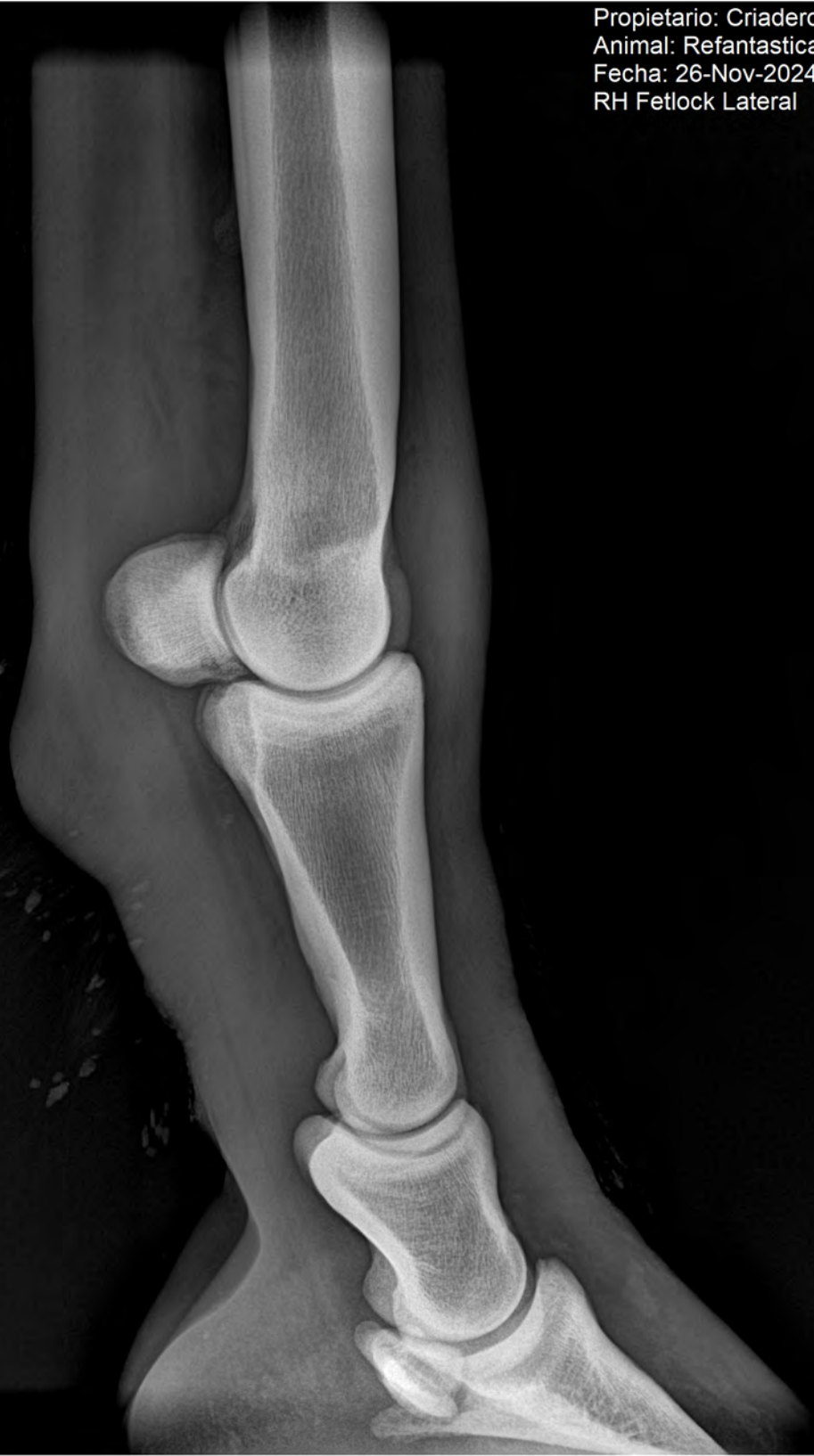Propietario: Criadero Quilen  
Animal: Refantastica  
Fecha: 26-Nov-2024 10:09:50  
RF Foot Lateral





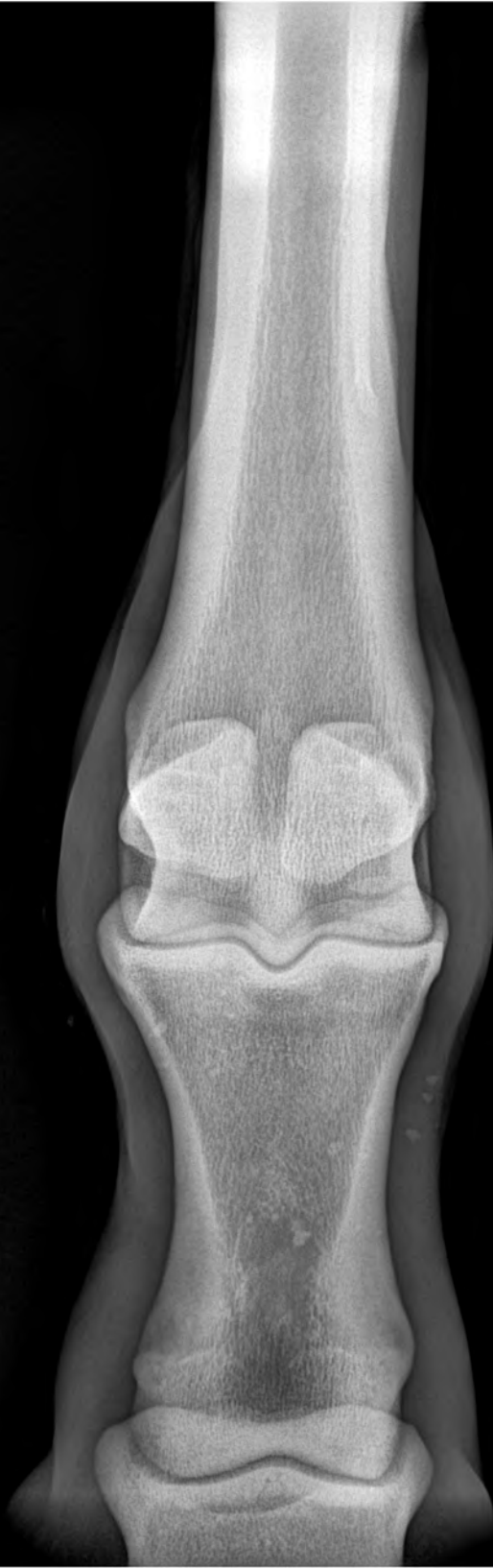Propietario: Criadero Quilen  
Animal: Refantastica  
Fecha: 26-Nov-2024 10:10:11  
RF Foot 60 Deg DP Nav

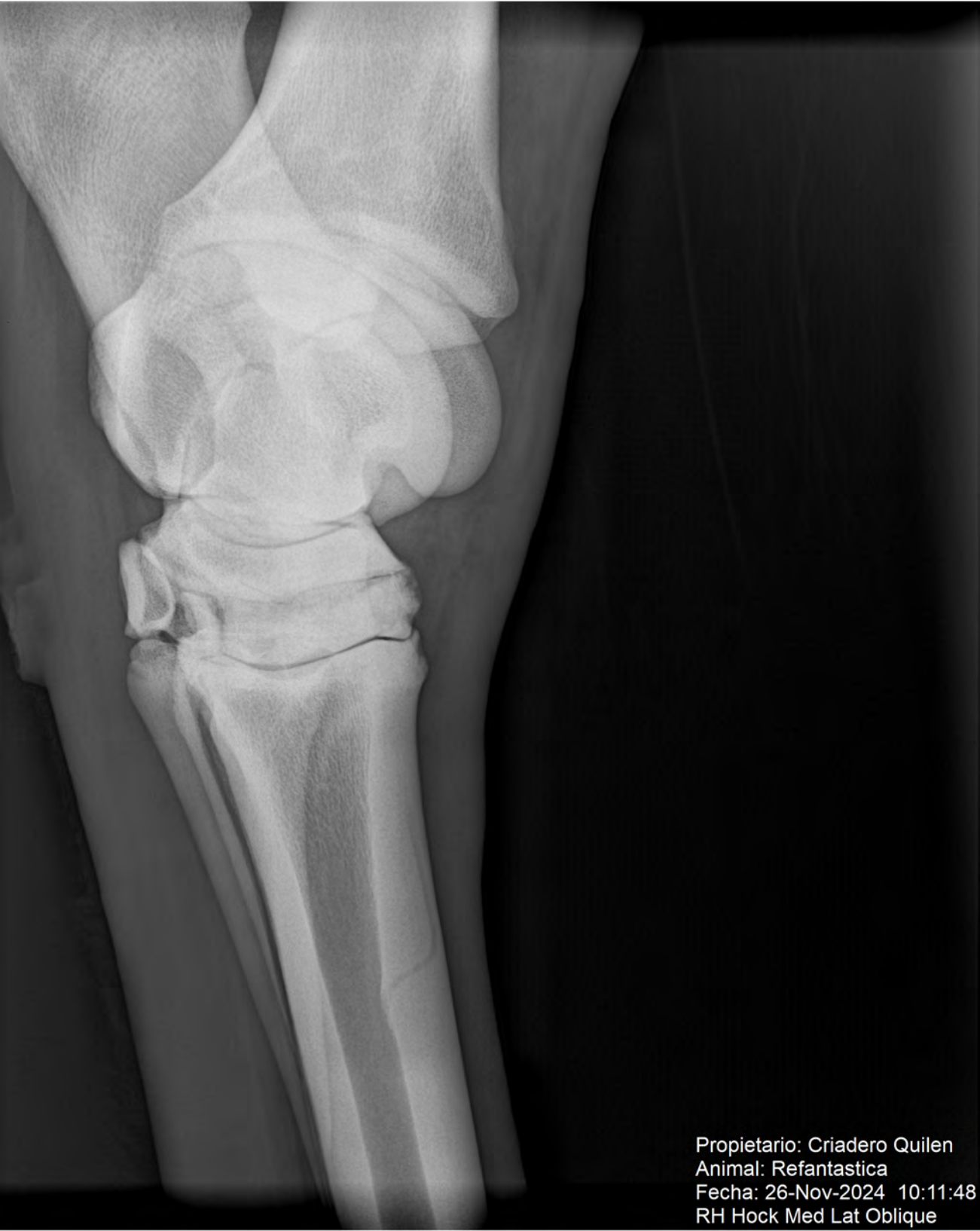Propietario: Criadero Quilen  
Animal: Refantastica  
Fecha: 26-Nov-2024 10:11:12  
RH Fetlock Lateral






Propietario: Criadero Quilen  
Animal: Refantastica  
Fecha: 26-Nov-2024 10:11:30  
RH Fetlock DP

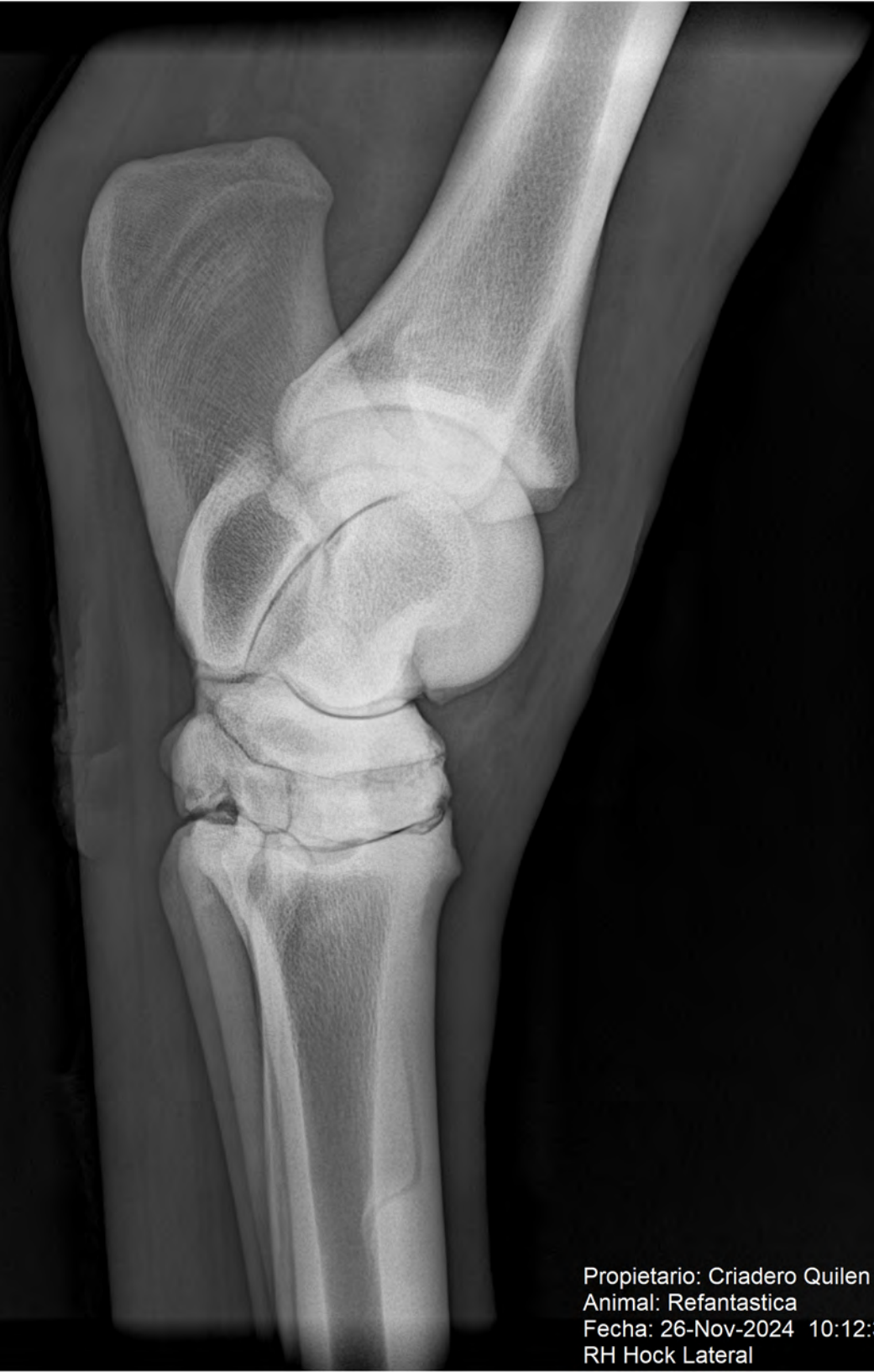



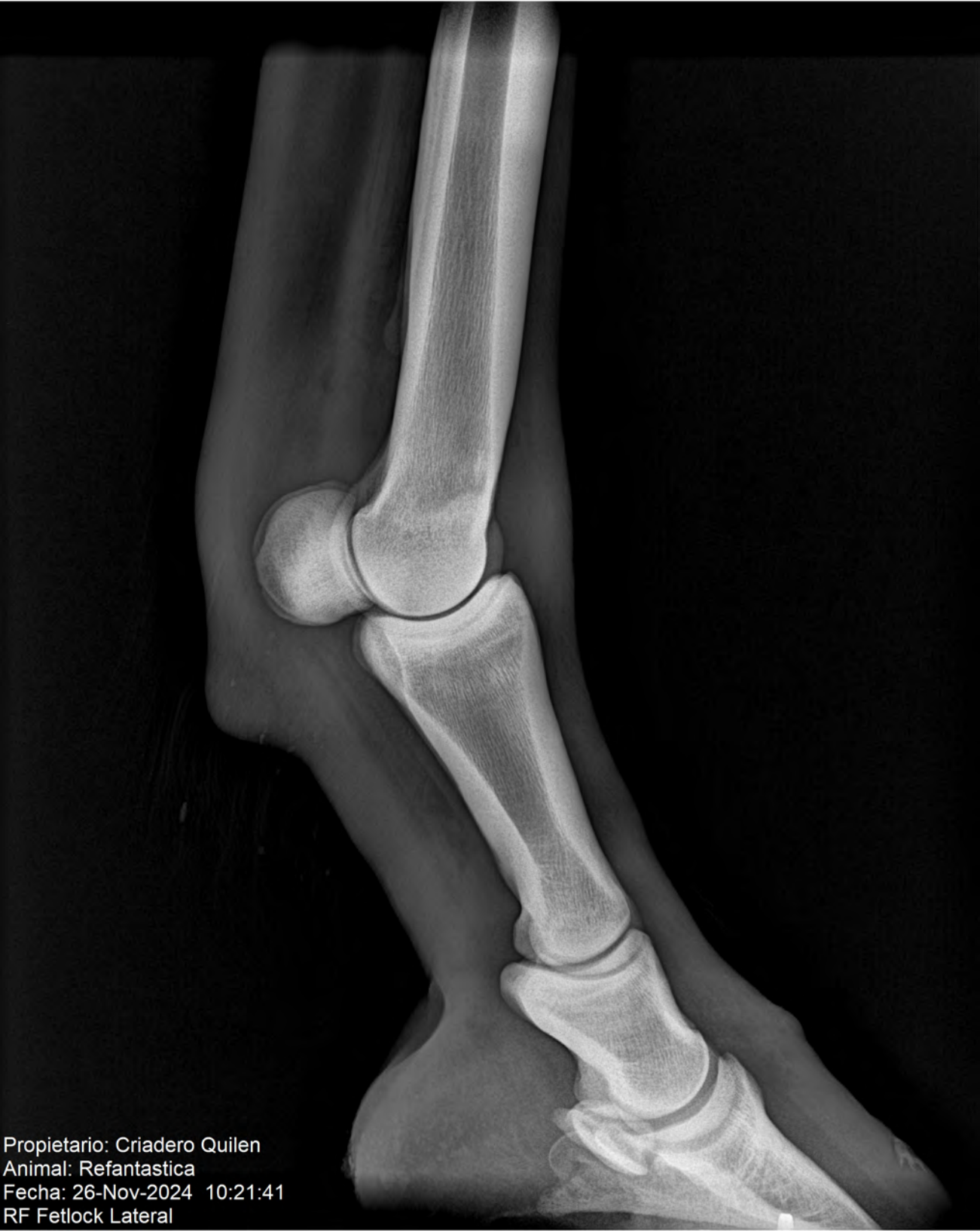Propietario: Criadero Quilen  
Animal: Refantastica  
Fecha: 26-Nov-2024 10:11:48  
RH Hock Med Lat Oblique



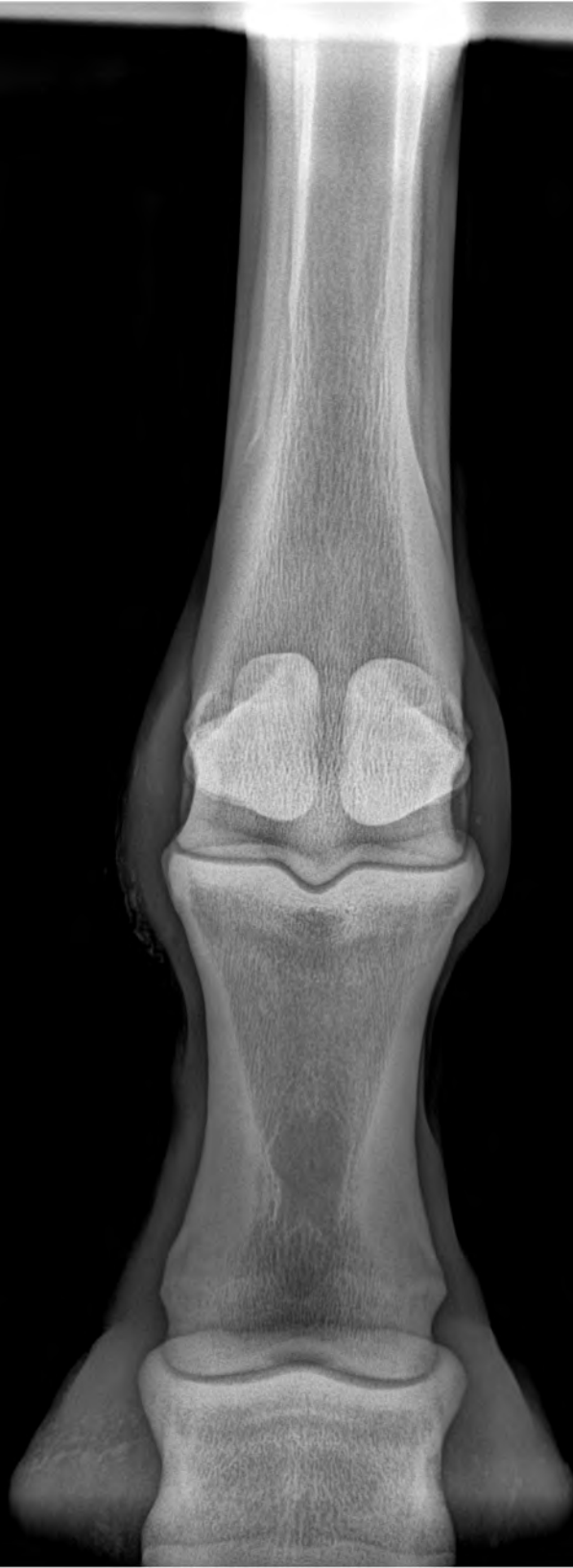Propietario: Criadero Quien  
Animal: Refantastica  
Fecha: 26-Nov-2024 10:12:03  
RH Foot Lateral



Propietario: Criadero Quilen  
Animal: Refantastica  
Fecha: 26-Nov-2024 10:12:33  
RH Hock Lateral



Propietario: Criadero Quilen  
Animal: Refantastica  
Fecha: 26-Nov-2024 10:21:41  
RF Fetlock Lateral



Propietario: Criadero Quilen  
Animal: Refantastica  
Fecha: 26-Nov-2024 10:21:58  
RF Fetlock DP